Lane Medical Library

Aus dem Pathologisch-Anatomischen Institut der Universität Halle
Direktor: Prof. Dr. Gerlach

Gliomatose der weichen Häute des Gehirns und Rückenmarks bei Glioma malignum des Kleinhirns

Inaugural-Dissertation

zur

Erlangung der Doktorwürde

der

Hohen Medizinischen Fakultät
der Vereinigten Friedrichs-Universität
Halle-Wittenberg

vorgelegt von

Friedrich Griepentrog
aus Schmiedeberg

Halle-Saale
Ostdeutsche Druckerei und Verlagsanstalt, Inhaber Otto Jung
1930

Referent: Professor Dr. Gerlach

Meinen lieben Eltern
in Dankbarkeit
gewidmet

Digitized by the Internet Archive
in 2026

https://archive.org/details/IA40154019_0372

Die diffuse Geschwulstbildung in den weichen Häuten des Gehirns und Rückenmarks ist seit der Jahrhundertwende in zahlreichen Publikationen behandelt worden. Dennoch muß man dieses Krankheitsbild zu den Seltenheiten rechnen. Der vielgestaltige pathologisch-anatomische Befund dieser Tumoren sowie das überaus wechselnde Bild der klinischen Erscheinungen haben das Interesse der Autoren immer von neuem wachgerufen. Während die diffuse Sarkomatose der Leptomeningen bisher ca. achtzigmal beschrieben wurde, ist eine diffuse Gliomatose mit Sicherheit nur in 18 Fällen gefunden worden. Ich gestatte mir daher im folgenden einen Fall von diffuser Gliomatose der weichen Häute des gesamten Zentralnervensystems bei einem Glioma malignum des Kleinhirns zu veröffentlichen, der im Pathologischen Institut der Universität Halle zur Obduktion gelangte.

Die Erkrankung des 7jährigen Mädchens Ilse L. nahm nach den anamnestischen Angaben der Mutter, den Beobachtungen des Hausarztes Dr. Weinberg und dem Krankenblatt der Universitätskinderklinik, das uns von Herrn Professor Goebel in liebenswürdiger Weise zur Verfügung gestellt wurde, folgenden Verlauf:

Die Familienanamnese ergab, daß der Großvater mütterlicherseits in einer Nervenheilanstalt gestorben ist. Die Großmutter und deren Kinder haben angeblich an Nervenschwäche gelitten; Krämpfe sind jedoch nicht aufgetreten. Lungenleiden und Geschlechtskrankheiten sind in der Familie angeblich nicht vorgekommen. Die Eltern und ein jüngerer Bruder des Kindes leben und sind gesund. Die Mutter hat eine Fehlgeburt durchgemacht.

Das Kind selbst betreffend ist aus der Anamnese folgendes zu erwähnen:

Rechtzeitige, normale Geburt. Kein Hautausschlag; keine Krämpfe. 9 Monate Brustnahrung. Erste Zähne mit 10 Monaten, Laufen und Sprechen mit 14 Monaten. Keine Rachitis. Mit Erfolg geimpft. Mit 3 Jahren Scharlach und Rachendiphtherie (1 Seruminjektion) sowie doppelseitige Mittelohrvereiterung.

Mit 4 Jahren Masern. Im Sommer 1926 erschrak das Kind durch einen Donnerschlag so heftig, daß es nach den Angaben der Mutter „wie gelähmt war und nicht mehr allein laufen konnte". Erst nach mehreren Stunden erholte es sich wieder. Als Folgezustand fiel den Eltern eine vermehrte Schreckhaftigkeit auf.

Im November 1926 einige Tage Klagen über Kopfschmerzen, die von der Mutter auf eine Erkältung bezogen wurden.

Seit Ende Februar 1927 tageweise in wechselnder Stärke auftretende Kopfschmerzen. Seit Mitte März 1927 Appetitlosigkeit. Von dem nun zu Rate gezogenen Hausarzt Dr. Weinberg erfuhr ich folgende Daten:

24. 3. 27: Guter Allgemeinzustand; kein objektiver krankhafter Befund.

27. 3.: Pirquet +++; Urin: ohne Besonderheiten.

2. 4.: Besserung des Appetites. Die Kopfschmerzen sind anhaltender und stärker und können durch Gaben von Pyramidon nicht gemildert werden. Keine Tuberkulinreaktion, kein Fieber.

11. 4.: Anhaltende Kopf- zeitweise Genickschmerzen. Ektebineinreibung reaktionslos.

13. 4.: 3 Uhr nachts fing das Kind nach den Angaben der Mutter plötzlich an zu toben, warf sich im Bett umher, sah starr ins Leere und erkannte die Angehörigen nicht mehr. Dieser Anfall dauerte bis 7 Uhr. Krämpfe bestanden dabei angeblich nicht.

Der Hausarzt, der nur das Ende des Anfalles beobachten konnte, überwies das Kind mit dem Verdacht auf Solitärtuberkel im Gehirn der Kinderklinik.

Dort wurde folgender Aufnahmebefund erhoben (13. 4. 1927):

Stark somnolentes Kind, das aus seiner Somnolenz aufgeweckt werden kann, dann aber in Raum und Zeit unorientiert ist. Es erkennt jedoch die Mutter. Lage meist in Jagdhundstellung. Unruhe und Hyperaesthesie.

An den Streckseiten von Armen und Beinen Lichen pilaris; keine Roseolen, keine Tuberkulide; keine Drüsenschwellungen.

Das Skelettsystem ist ohne Besonderheiten. Sämtliche Gelenke sind aktiv und passiv vollkommen frei beweglich.

Rachenschleimhaut stark gerötet und die geschwollenen, zerklüfteten Tonsillen mit reichlich Schleim bedeckt. Zähne zum Teil kariös.

Lungen: Grenzen tiefstehend; sonorer Klopfschall und reines Vesikuläratmen.

Herz: Grenzen regelrecht. Töne rein. Aktion unregelmäßig, langsam. Keine eigentliche respiratorische Arythmie.

Abdomen: Leicht eingesunken. Milz am Rippenbogen, Leber eine Fingerbreite unterhalb des Rippenbogens tastbar; keine Bauchdeckenspannung, keine Druckschmerzhaftigkeit.

Nervensystem: Kernig und Krudzinski deutlich positiv.

Nackensteifigkeit, Hypersensibilität; Dermographismus.

Bauchdeckenreflexe: beiderseits vorhanden.

Patellarreflexe: beiderseits gleich lebhaft.

Achillessehnenreflexe: beiderseits gleich schwach auslösbar.

Babinski negativ; kein Klonus.

Pupillen beiderseits gleich, mittelweit, reagieren prompt und ausgiebig auf Lichteinfall. Sonstige Gehirnnerven ohne Besonderheiten.

Lumbalpunktion (im Chloräthylrausch): Druck über 400 mm; Liquor klar, ohne „Sonnenstäubchen"; Nonne +; Pandy +; Zellen 14.

Der Urin enthält keine krankhaften Bestandteile.

Temperatur: 36,5. Puls: 56.

Nach einer ruhig verbrachten Nacht ist das Kind am nächsten Tage völlig verändert. Keinerlei Bewußtseinsstörungen. Auf Fragen vollkommen klare Auskunft. Keine subjektiven Klagen, nur Leibschmerzen.

Nackensteifheit verschwunden, Kernig und Krudzinski noch angedeutet; Reflexe wie am vorhergehenden Tage.

16. 4.: Gutes Allgemeinbefinden; gelegentlich Klagen über leichte Kopfschmerzen. Sämtliche Reflexe normal auslösbar.

2. Lumbalpunktion: Druck 200 mm; Liquor gelblich, klar. Nonne +; Pandy +; Zellen 21; viele Erythrocyten.

Wassermann'sche Reaktion im Liquor negativ; Kultur steril.

21. 4.: Am Morgen Klagen über Kopfschmerzen. Um 9 Uhr plötzlich epileptiforme klonische Krämpfe vom Jacksontyp, beginnend im linken Arm und vorwiegend auf die linke Seite beschränkt; rechts nur Andeutung von klonischen Krämpfen am Arm und an den Zehen. Trotz Chloralhydrat und Narkophin keine Beruhigung.

3. Lumbalpunktion: 25 ccm klaren Liquors entnommen; danach sofort Nachlassen der Krämpfe. Druck: 250 mm; Nonne +; Pandy ++; Zellenzahl 36.

Abends relatives Wohlbefinden; keine Kopfschmerzen; kein Schwindel.

1. 5.: Wieder heftige Kopfschmerzen, keine Krämpfe.

4. Lumbalpunktion: Druck über 400 mm; Nonne ⊖; Pandy +; Zellen 7.

2. 5.: Wohlbefinden; neurologisch nichts Abnormes; immer etwas gespannter Gesichtsausdruck. Röntgendurchleuchtung ergibt an den Lungen und dem Herzen keinen krankhaften Befund.

6. 5.: Klagen über starke Kopf- und Nackenschmerzen; lautes Schreien und Jammern; auf Narkophin Beruhigung.

10. 5.: Gleichartiger Anfall; keine eigentlichen meningitischen Symptome; mehrfach Erbrechen. Blutbild: Starke

Leukocytose; Polynukleose und Linksverschiebung; Fehlen der eosinophilen Zellen.

12. 5.: Augenärztliche Untersuchung: Papillengrenzen beiderseits unscharf; Venen etwas erweitert; beginnende Stauungspapille.

24. 5.: Wechselndes Allgemeinbefinden; zeitweise sehr gedrückte Stimmung, dann wieder übermütig und froh.

Gehirntumorengesicht: Augen immer tränend; leichter wechselnder Strabismus.

Heute wieder heftige Kopfschmerzen.

5. Lumbalpunktion: Druck 200 mm; Nonne Spur +; Pandy +; Zellen 42/3.

7. 6.: Immer wieder Klagen über Kopfschmerzen. Das Kind ist still und unzugänglich geworden.

9. 6.: Augenärztliche Untersuchung: Beiderseits ausgesprochene Stauungspapille mit Blutungen in der Umgebung der Papille. Sehschärfe beiderseits normal.

11. 6.: Encephalographie, wobei 85 ccm Luft eingeblasen werden; die Ventrikel sind nur ungenügend gefüllt. Also muß eine Störung der Kommunikation zwischen Ventrikeln und Subarachnoidealraum bestehen. Druck: 220 mm; Liquor: Nonne schwach positiv; Pandy +; 39/3 Zellen, vorwiegend Lymphocyten. Die Encephalographie wurde gut vertragen.

16. 6.: Allgemeinzustand leidlich, Strabismus ist allmählich stärker geworden.

2. Encephalographie ergibt ebenfalls eine ungenügende Ventrikelfüllung.

20. 6.: Weitere Zunahme des Strabismus; Protrusio bulbi. Das Kind macht allmählich einen psychisch veränderten Eindruck, was auch der Mutter auffällt.

Ohrenärztliche Untersuchung: Trommelfelle beiderseits blaß. Hörprüfung: Cochlearis beiderseits ohne Besonderheiten; geringe Herabsetzung links durch frühere Antrotomie. Abducenslähmung rechts. Spontaner Nystagmus nach oben und rechts. Calorische Erregbarkeit links geringer als rechts. Stärkeres Vorbeizeigen bei Drehung nach

links. Verdacht auf einen Prozeß in der rechten vorderen oder linken hinteren Schädelgrube.

22. u. 25. 6.: Wieder heftige Kopfschmerzen mit lautem Aufschreien. In der Zwischenzeit ruhiger und unveränderter Zustand.

3. 7.: Epileptiformer Anfall, der nur im Endstadium beobachtet werden konnte, wo bei Bewußtlosigkeit doppelseitiger tonischer Krampf bestand. Retrograde Amnesie und starke Abgeschlagenheit.

Neurologischer Befund: Rechte Pupille größer als die linke; Pupillen reagieren prompt auf Licht und Convergenz. Deutlicher Strabismus und Protrusio bulbi. Ganz langsame nystagniforme Bewegungen beider Augen. Übrige Hirnnerven ohne Ausfälle. Reflexe sämtlich auslösbar, mäßig lebhaft, ohne pathologische Zeichen.

Sensibilität ohne Besonderheiten. Lagesinn ungestört; Stereognosie intakt; Adiadochokinese ⊖.

Coordination: keine Störung, keine Seitendifferenzen. Gang leicht schwankend; Romberg negativ. Keine meningitischen Symptome.

11. 7.: Meist gutes Befinden; selten Kopfschmerzen. Puls nimmt den Charakter des Druckpulses an.

12. 7.: Am Morgen über den ganzen Körper ausgebreitetes morbilliformes Exanthem von bläulicher Farbe, am stärksten im Gesicht. Kein Juckreiz; Schleimhäute frei, Conjunktiva nicht verändert.

Ohrenärztliche Untersuchung: Vestibularapparat: Kein spontaner Nystagmus; Vorbeizeigen nach links; kalorisch rechts besser erregbar für Nystagmus; Vorbeizeigen nach links stärker; rotatorischer Nystagmus beiderseits gleich, Vorbeizeigen nach links stärker.

Es bestehen also Tonusstörungen nach links; rotatorischer Nystagmus nicht betroffen, dagegen deutlicher kalorischer Nystagmus.

6. Lumbalpunktion: Druck sehr stark erhöht, nicht meßbar. Liquor klar; zur Entlastung werden 50 ccm abgelassen. Nonne schwach positiv; Pandy +; Zellen 13/3.

Puls einige Zeit nach dem Eingriff unregelmäßig und ungleichmäßig. Nach 1½ Stunden ist der Puls wieder normal. Die Bradykardie ist verschwunden.

13. 7.: Schlaflosigkeit und Unruhe. Puls normal. Um 3 Uhr ganz plötzlich Exitus letalis.

Fassen wir dieses Krankheitsbild kurz zusammen, so erkennen wir seinen Beginn lediglich mit Kopfschmerzen, die das Allgemeinbefinden beeinträchtigen. Nach einiger Zeit kommen plötzlich meningitische Reizsymptome hinzu, die aber ebenso schnell wieder verschwinden. An deren Stelle wird das Krankheitsbild beherrscht von den Erscheinungen des Hirndruckes, die nach den entlastenden Lumbalpunktionen jedesmal völlig zurückgehen. Als geringgradige Herdsymptome, die gegen die starken Hirndrucksymptome in den Hintergrund treten, finden sich leichte Störungen des Vestibularapparates, die eine sichere Lokalisation jedoch nicht ermöglichen. Temperatursteigerungen als Zeichen eines entzündlichen Prozesses haben während der ganzen Krankheitsdauer nicht bestanden. Der Liquor cerebro-spinalis ist klar, einmal wird eine leichte Gelbfärbung erwähnt, enthält etwas vermehrtes Eiweiß, wie die zumeist schwach positive Nonne-Apeltsche und Pandysche Reaktion beweisen, und weist zeitweise eine mäßige Zellvermehrung auf, die jedoch auch nicht konstant ist. Dieser Befund des Liquors läßt wohl ebenfalls eine entzündliche Erkrankung als sehr unwahrscheinlich ausschließen. Der stark erhöhte Hirndruck kann demnach nur durch einen Tumor hervorgerufen werden, dessen Lokalisation bei dem Fehlen ausgesprochener Herdsymptome fast unmöglich ist. Vielleicht deuten die Störungen des Vestibularapparates und die mangelhafte Ventrikelfüllung bei der Encephalographie darauf hin, daß der krankhafte Prozeß in der hinteren Schädelgrube zu suchen ist. Eine erkennbare Ursache für den so plötzlich erfolgten Tod ist nicht zu finden.

Die am nächsten Tage im Pathologischen Institut der Universität von Herrn Dr. Schaetz vorgenommene Obduktion (Sektions-Nr. 455/27) brachte einen außerordentlich interessanten Befund, durch den die Erscheinungen der Erkrankung vollkommen erklärt wurden.

Die Sektion der Brust- und Bauchorgane ließ keinerlei krankhaften Befund erkennen. Ich kann daher sofort zur Schilderung des Befundes des Zentralnervensystems und seiner Häute übergehen.

Gehirn: Das Gehirn ist von gehöriger Größe und Konsistenz. Die basalen Gefäße sind zart und gut mit Blut gefüllt. Die Dura mater ist allenthalben glatt und spiegelnd; Verwachsungen mit der Pia mater sind nicht nachweisbar.

Die Unterfläche beider Kleinhirnhälften zeigt eine weißlich-schwielige Verdickung der weichen Häute, die ziemlich gleichmäßig und nur schwach gehöckert ist und sich gegen die unveränderten Häute der Umgebung mit unregelmäßiger, nicht ganz scharfer Grenze absetzt. An den vorderen seitlichen Kanten schlägt diese Veränderung der weichen Häute auch auf die Kleinhirnoberfläche um, die sie besonders rechterseits in ganzer Ausdehnung einnimmt. Besonders am Oberwurm ist dadurch die Oberflächenzeichnung des Kleinhirns vollkommen verdeckt (vgl. Bild 1). Die Großhirnunterseite zeigt in den hinteren Abschnitten beider Stirnlappen, an der Spitze und Innenseite beider Schläfenlappen, besonders des rechten, die gleiche grauweiße Verdickung der weichen Häute, die aber überall die Hirnzeichnung noch gut durchscheinen läßt. Die Dicke dieser Schwielen beträgt etwa $\frac{1}{4}$–$\frac{1}{2}$ mm; nur an der Spitze des linken Kleinhirnlappens ist sie stellenweise 1–2 mm, am rechten 2–3 mm stark. Beiderseits setzt sich die Veränderung der weichen Häute auch auf diejenigen des Sulcus Sylvii fort, wobei sie links auf diesen Bezirk beschränkt bleibt, rechterseits aber in etwa 1 mm starker Lage auch dessen Umgebung bis zu 2 cm weit einbegreift. Auf der Konvexität sind rechterseits entsprechend dem stärkeren Befallensein des Sulcus Sylvii auch die schwieligen Verdickungen noch etwa bis in Höhe des Tuber parietale in 1 mm Stärke nachweisbar; die Grenze ist hier aber vollkommen unscharf. Nach vorn zu wird das untere Ende der Paracentralwindung gerade noch erreicht; nach hinten zu enden die Ausläufer, die landzungenartig mit einem kleinen Piagefäß in der Mitte ausstrahlen, etwa am vorderen Ende des Hinterhauptlappens. Die gleichen Veränderungen finden sich

auch in wesentlich geringerer Stärke über der linken Großhirnhälfte; die Ausbreitung entspricht hier etwa derjenigen auf der rechten Seite.

Auch im Mantelspalt ist, getrennt von den Schwielen der Konvexität, eine viel zartere schleierartige Verdickung der weichen Häute feststellbar, die nach vorne allmählich zunimmt, ohne aber die Stärke über den Seitenteilen der Konvexität zu erreichen. Nur gegen den Balken zu, also am innern Rande des Gyrus cinguli werden sie etwa ½ mm stark, erreichen aber das hintere Ende des Balkens nicht und sind auch nach vorne zu wieder nur zart angedeutet (s. Bild 2).

Auf Schnitten durch das Gehirn zeigt der Sulcus Sylvii beiderseits, jedoch besonders rechts, seine ganze Tiefe von einem 1½—2 mm starken weißlich-transparenten Gewebe eingenommen; nirgends zeigt sich ein deutliches Übergreifen dieser Schwielen auf das Gehirn selbst. Der Hinterlappen und auch die übrigen Hirnfurchen sind in der Tiefe im wesentlichen unverändert; nur am linken Hinterhauptlappen, gegenüber der besonders stark verdickten Wurm- und Seitenlappenoberseite (Gyrus semilunaris und declive) erreichen die Schwielen 3—4 mm Dicke und dringen auch in kleinere Furchen ein; eine makroskopische Trennung von Gehirnrinde, die noch erhalten scheint, und der Schwielenbildung kann hier nicht mehr bewerkstelligt werden. Diese Verdickungen der weichen Häute des Hinterhauptlappens hängen mit denen der Schläfenlappenunterseiten und der beiden Sulcus Sylvii kontinuierlich zusammen. An der Spitze des rechten Schläfenlappens sieht man auf dem Querschnitt eine gut kirschkerngroße Verdickung der weichen Häute, die mit unscharfen Grenzen in die anliegende Hirnrinde übergeht. Ein vollkommen gleichartiger Knoten findet sich auch in der Basis des linken Scheitellappens. Diese Knotenbildungen liegen inmitten der schwielig verdickten Partien der weichen Häute.

Am Oberwurm ist die Schwielenbildung besonders stark und beträgt etwa 3—4 mm Dicke; hier dringen auch weiße 1—1½ mm dicke verzweigte Stränge statt der weichen Häute zwischen die Bildung des arbor vitae ein (s. Bild 2). Im

Bereiche der stärksten Verdickung ist die Grenze gegen das Kleinhirngewebe unscharf und verwaschen. Nach hinten zu verliert sie sich allmählich, um nach unten zu gegen den Flocculus wieder ausgeprägter zu werden.

Die vordere Hälfte des Unterwurmes wird von einer etwa pflaumengroßen Geschwulstbildung, die nach beiden Seiten auf die Kleinhirnhemisphären übergreift, eingenommen. Die Gehirnmasse ist in diesem Bezirk von einem etwa 2 mm dicken weißlichen tumorartigen Gewebe schleierartig durchsetzt, welches kontinuierlich in die weißlichen schwieligen Verdickungen, die den hinteren Teil des Daches des vierten Ventrikels bilden, übergeht (s. Bild 2). Die Tumormasse scheint nicht vollkommen rund zu sein, da sie auf der linken Kleinhirnhemisphäre schwächer entwickelt ist. Die Kleinhirnzeichnung ist links noch etwas deutlicher zu erkennen; die Verdickung der weichen Häute des linken Kleinhirnrückens ist auch in der Tiefe der Furchen fast eben so stark wie rechts.

Die weichen Häute der Pons und der Medulla oblongata sind nur am vorderen Ende der Brücke leicht verdickt; ebenso scheint sich vom Rücken der Medulla oblongata vom Calamus scriptorius aus eine ähnliche Verdickung in den Zentralkanal hineinzuziehen. Die Seitenventrikel des Gehirns sind leicht erweitert; der Aquaeductus Sylvii ist offen. Der Plexus chorioideus erscheint beiderseits unverändert; auch an dem Ependym der Ventrikel ist nichts Pathologisches zu erkennen. Die Basis des Infundibulums ist hinter dem Chiasma opticum gleichfalls weißlich verdickt; diese Verdickung zieht auch um das Chiasma nach vorn und umscheidet beiderseits den Lobus olfaktorius so dicht, daß er nur undeutlich zu erkennen ist. Auch hinter den Corpora mammillaria zeigen die weichen Häute bis zur Brücke hin eine ähnliche schwielige Verdickung. Die an weiteren Schnitten durch das Gehirn gefundenen Veränderungen werden bei der Betrachtung der mikroskopischen Bilder noch näher geschildert.

Das Rückenmark zeigt im obersten Halsabschnitt ziemlich zarte, weiche Häute. Im untersten Halsabschnitt beginnt bereits über der Mitte der Hinterseite eine schwielige, flach-

buckelige Verdickung der weichen Häute, die kaudalwärts mehr und mehr zunimmt. Etwa in der Mitte des Brustteiles erreicht die Verdickung der Leptomeningen etwa eine Stärke von 6—7 mm und hat hier einen halbkreisförmigen Querschnitt; dabei wird die Hinterfläche der Medulla spinalis leicht buchtig komprimiert. Nach den Seiten zu gehen diese Schwielen allmählich in eine ganz schwache gallertig-weiße Verdickung der Leptomeninx über. Nach dem oberen Lendenteil des Rückenmarkes zu nimmt die Dicke der Tumormasse der Dorsalseite allmählich ab und ist hier, besonders über der Mitte des Lendenteiles, halbmondförmig und 3—4 mm dick. Kaudalwärts immer weiter abnehmend reicht die Piaverdickung bis zum Beginn der Cauda equina. Die Seitenteile der Pia sind im Bereiche des Lendenmarkes nicht nachweisbar verdickt. An der Vorderseite der Medulla spinalis finden sich nur in dem Abschnitt der stärksten Verdickung der Dorsalseite, also dem oberen und mittleren Brustmark entsprechend, ganz leichte, etwa ½ mm starke weißliche Schwielenbildungen der Leptomeningen. Die Tumorverdickung der weichen Häute hebt sich in der ganzen Länge des Rückenmarkes scharf von der nervösen Substanz ab.

Nach dem makroskopischen Bild der Veränderung zu urteilen, handelt es sich in dem vorliegenden Falle also um einen Tumor, der vorwiegend die Leptomeningen des Gehirns und Rückenmarkes diffus ergriffen hat. Das Zentralnervensystem selbst weist nur im Bereiche des Kleinhirns, und zwar besonders im Unterwurm, diffuse tumorartige Veränderung auf, die aber gegen die ausgebreitete und massige Tumorentwicklung in den weichen Häuten zurücktritt. Diese äußere Form der Geschwulstbildung ermöglicht es jedoch nicht, die Diagnose zu stellen. Erst die histologische Untersuchung kann die nötige Aufklärung bringen.

Die Betrachtung der mikroskopischen Bilder will ich mit einem Querschnitt aus dem oberen Brustmark beginnen, wo der Tumor am deutlichsten ausgeprägt ist. Der Tumormantel ist hier über dem dorsalen Teil 5—6 mm stark. Er besteht aus kleinen, zumeist rundlichen Zellen, die in einem netzartigen faserigen Stroma liegen. Die capillaren Gefäß-

anteile des Stromas treten zurück. Die Kerngröße der Zellen ist nicht überall gleich. Es finden sich neben einigen wenig größeren Kernen etwa das Drei- bis Vierfache der umgebenden Zellen messende mehr verklumpte Kernformen. Diese treten an den Stellen besonders hervor, wo die Tumorzellen nicht diffus in dem faserigen Stroma liegen, sondern dort, wo sie mehr nach Art eines Alveolärsarkoms in kleinen Grüppchen und Strängen angeordnet sind, ohne aber die dichte Zellagerung eines solchen zu erreichen. Nur einige Lymphgefäße sind von dichter zusammengedrängten runden Zellen angefüllt, die hier auch etwas größer sind als der Durchschnitt der sonstigen Tumorzellen. Die äußere Grenze dieses Tumormantels zeigt ein besonders lockeres, etwas zellreiches Gewebe in erweiterten Gefäßen. Es muten diese Partien mit Ausnahme ihres Zellreichtums ganz wie Arachnoidea an. Die anschließende Tumormasse, d. h. also deren oberflächlichste Schichten, lassen ebenfalls den faserigen Anteil der Bildungen deutlich hervortreten; dagegen scheinen zwischen der Tumormasse selbst und ihrer Kapsel, der Arachnoidea, eine ziemlich scharfe Grenze zu ziehen, die nur an ganz wenigen Stellen zum Teil im Zusammenhang mit diffusen dünnen Blutungen nicht mehr gut feststellbar ist.

Auch der Tumormantel selbst enthält stark gefüllte arterielle und venöse Gefäße, in deren unmittelbarer Umgebung ein zell- und kernfreier Raum zu sein scheint. Es findet sich hier nur ödematös-faseriges oder autolytisch-krümeliges, sehr lockeres Bindegewebe, aber keine eigentliche Trennung zwischen Gefäßwand und Tumor. Dagegen sind die Nerven und hintern Wurzeln, die ebenfalls vom Tumor umscheidet werden, durch eine feinste Bindegewebskapsel und einen unter dieser durch die Präparation entstandenen Spaltraum getrennt. Gegen die Rückenmarkshinterfläche zu verdichtet sich die Tumormasse im Bereich eines schmalen Bezirkes, der die Dorsalseite der Medulla halbmondförmig umgreift. Diese etwas zellreichere Schicht geht zum Teil ohne scharfe Grenze in das übrige Tumorgewebe über, zum Teil ist sie aber durch eine etwas stärkere Schicht von Bindegewebslamellen von der Umgebung ab-

getrennt. Es entsteht so der Eindruck, daß dieser Bezirk der Pia mater entspricht, und zwar um so mehr, als auch nach dem Rückenmark hin nicht überall eine deutliche Grenze zwischen Tumor- und Nervengewebe besteht. An manchen Stellen geht das Tumorgewebe unmittelbar in ebenso verändertes Gewebe des Rückenmarkes über; hier finden sich auch Mitosen und kleine Blutungen. Diese Stellen sind dann den Gefäß- und Bindegewebssträngen benachbart, die radiär senkrecht in das Rückenmark eintreten, und deren Gewebsbestandteile im Zellreichtum und in den Zellformen ganz dem Tumormantel der Oberfläche entsprechen. An den meisten Stellen aber ist der schmale, dichtere und unmittelbar dem Rückenmark aufliegende Zellmantel durch einen Spalt vom Rückenmark getrennt, jedoch so, daß der Spalt anscheinend durch die Präparation bedingt in der äußersten Substanz der Rückenmarksoberfläche selbst verläuft; es findet sich nämlich außerhalb des Spaltes noch ein schmaler Saum fast kernfreien Glianetzes, der aber ohne eigentliche Grenzen in den Tumormantel übergeht. Die allerwenigsten Stellen zeigen eine direkte Trennung von Tumor und Medulla spinalis in Form eines schmalen bindegewebigen Saumes.

Nach dem vorderen Umfange des Rückenmarkes zu setzen sich die eben geschilderten Veränderungen der Leptomeninx in der Art fort, daß in den Seitenteilen ein ödematöses ziemlich kernreiches Gewebe, das nicht eigentlich tumorverdächtig erscheint, die weichen Häute etwas verdickt; nach vorn zu geht es aber mehr und mehr in zahlreicheres, dichteres, faserreiches Gewebe über, das auch in dickeren Lagen das Rückenmark und die begleitenden Gefäße und Nerven umgibt, ohne aber die Mächtigkeit der Auflagerungen auf der Dorsalseite zu erreichen. Auch der ausgesprochene Tumorcharakter besteht nur in nächster Nähe des Rückenmarkes selbst, und zwar besonders dort, wo im Bereiche der Fissura spinalis anterior dichtere Zellmassen gegen diesen Rückenmarksspalt vordringen. Die Fissur wird durch diese zellreichen, spindel- und rundzelligen Gewebsmassen verbreitert und zur Hälfte ihrer Tiefe eingenommen. In diesem tumorartigen Gewebe sitzen dann noch so, als ob sie Spalträume

ausfüllten, besonders dichte, rund- und spindelzellige Zellausgüsse.

Im Bereiche der höchsten Verdickung der Rückenmarkshäute, also etwa in der Mitte des Brustmarkes, erscheint die Medulla spinalis etwas komprimiert. Der 5—6 mm starke Zellmantel zeigt im wesentlichen den gleichen soeben geschilderten Befund. Nur liegen hier die Zellen vielleicht noch stärker gruppen- und strangweise angeordnet. Auch um die Gefäße sind manchmal statt der ödematösen Bezirke dichtere Zellmäntel gelagert. Die Spalträume um die Nerven sind nicht überall ausgeprägt. Das wie ein Übergreifen des Tumors auf das Rückenmark anmutende Ausstrahlen von Tumorzellen unmittelbar in die Rückenmarkssubstanz hinein erscheint hier wesentlich häufiger und ist ebenfalls von kleinen Blutungen begleitet. Die Spaltbildung zwischen Tumorzellen und Rückenmarksoberfläche scheint hier stellenweise eine natürliche zu sein, wenigstens sind die Ränder des Spaltraumes ganz scharf, manchmal fast cystisch, auseinandergetrieben. Das, was oben von der Arachnoidea als äußere Kapsel der Tumormassen des Tumormantels und der durch Tumorzellen stark infiltrierten Pia als Grenzschicht gegen die Medulla gesagt wurde, gilt auch hier; nur ist eine Grenze zwischen dem als Piarest gedeuteten Tumormantel und dem übrigen Tumor nur an schmaler Stelle durch eine kernfreie Bindegewebslamelle erkennbar, im übrigen jedoch nur durch die Lagerung der Tumorzellen angedeutet. Die Seitenteile der Leptomeninx erscheinen hier zum Teil vollkommen tumorfrei. In den vorderen Bezirken dagegen häufen sich die Tumorzellen wieder und dringen in die Fissura spinalis anterior ein, die sie verbreitern und bis zum Grund ausfüllen. An dieser Stelle fällt besonders die strangförmige Anordnung solider durch einen Spalt von der Umgebung abgetrennter vorwiegend spindeliger Tumorzellen auf. Nach den Seiten der Fissur zu dringen keilförmig ganz den Tumorzellen entsprechende Zellansammlungen, wenn auch in weniger dichter Anordnung, in die Rückenmarksubstanz hinein. Die Grenze dieser Herde ist unscharf, auch sie scheinen im wesentlichen eintretenden Gefäßen zu entsprechen. Im

ganzen Bereich des Brustmarkes lassen sich außer der leichten Kompression der Medulla, den die Gefäße begleitenden Tumorzellmänteln dünnerer und dichterer Art, sowie den kleinen Blutungen keine pathologischen Prozesse in der nervösen Substanz selbst feststellen.

Schnitte aus dem Lendenmark zeigen im wesentlichen das gleiche Bild. Nur im Bereiche des einen Vorderseitenstranges hat sich in der Umgebung der besonders dichten, wenn auch schmalen Gefäßzellmäntel ein größerer Bezirk der Rückenmarksoberfläche ganz dicht mit rundlichen und länglichen den Tumorzellen entsprechenden Zellen angefüllt, dazwischen kleine Blutungen aufweisend. Die Randpartien dieses Gewebsteiles zeigen vielfach lang ausgezogene und verzerrte Kernformen, so daß man ganz an Wanderzellen erinnert wird. Die übrigen Zellen aber sind durch Gestalt und Anordnung zum größten Teil als Tumorzellen anzusprechen. In der vorderen Fissur erreicht die einwuchernde Tumormasse nur die halbe Tiefe; die die Fissur überdeckende Arachnoidea ist als straffes Bindegewebsbündel deutlich zu sehen, das dann, nur von einigen Tumorzellanhäufungen vom Rückenmark abgedrängt nach der Seite verläuft. Der Zentralkanal des Rückenmarkes ist überall wohl ausgebildet und von zylindrischen Zellen ausgekleidet. Von der wesentlich stärkeren Tumorauflagerung der Dorsalseite erstrecken sich kräftige Zellmäntel um die Gefäße in die Hinterstränge hinein, erreichen die graue Substanz aber nirgends. Die Zellen erscheinen wiederum in ihrer verschiedenartigen Größe mit starker Färbbarkeit ganz den Tumorzellen gleich. An der Fissura spinalis posterior ist ebenfalls das Ausstrahlen von Tumorzellen und verzerrten und lang ausgezogenen Wanderzellen in die Rückenmarksubstanz sichtbar. Auch dieser Herd ist wie einige mehr seitlich die Oberfläche der Hinterstränge treffende, von kleinen, ganz frischen Blutungen durchsetzt.

Diese diffuse Ausbreitung des Tumors in der Leptomeninx des Rückenmarkes mit dem geringfügigen Übergreifen auf die nervöse Substanz bietet also ein eindeutiges klares Bild. Die folgende Betrachtung der histo-pathologischen Ver-

änderungen des Kleinhirns zeigt jedoch mannigfaltigere und kompliziertere Verhältnisse, deren Deutung auf mancherlei Schwierigkeiten stößt. Die tumorartigen Beläge des Kleinhirnrückens, die 3 – 4 mm dick sind, fallen dadurch besonders auf, daß die Tumorzellen, die ganz denen der Rückenmarkshäute entsprechen, mehr herd- und strangförmig nach Art eines Alveolärsarkoms liegen. An anderen Stellen aber sind sie auch unregelmäßig im Gewebe zerstreut, dessen faseriger Anteil hier jedoch wesentlich stärker hervortritt. Die kleinen Gefäße sind auch hier überall von lockerem, kernärmerem Gewebe in dünner Schicht umgeben. Diese gleiche Tumormasse zieht sich auch an vielen Stellen zwischen die Kleinhirnwindungen hinein und drängt sie auseinander. Zumeist sind aber nur die oberflächlichen Teile der Furchen von den vordringenden Tumormassen ausgefüllt, während deren tiefere Partien stets noch unveränderte zarte Leptomeningen zeigen.

An vielen Stellen, besonders jedoch in den oberflächlichen Teilen der Furchen, ergibt sich nun folgender Befund: Die tumorähnlich veränderten Teile der Leptomeninx sind hier durch einen ganz schmalen Spalt von einem besonders dichten, zumeist nur mäßig breiten Zellmantel getrennt, der der Kleinhirnrinde unmittelbar aufsitzt, sich aber mit scharfer Linie von ihr abgrenzt. Der außerordentliche Zellreichtum dieser Schicht, die auch einige pigmentierte Zellen enthält, und eine feine Bindegewebslamelle bei unmittelbarem Zusammenliegen dieser Schicht mit der Tumorschicht der weichen Häute, sowie die meist vorhandene Spaltbildung lassen die tumorösen Meningen streckenweise von dem Tumorzellbelag des Kleinhirns selbst abgrenzen. Die einzige Verbindung zwischen beiden Schichten wird in diesen Abschnitten durch vereinzelte von der Pia in die Hirnrinde einmündende Blutgefäße, die zum Teil mit einem schmalen Tumorzellmantel umgeben sind, dargestellt. An anderen Stellen aber gehen beide Lagen ohne scharfe Grenzen ineinander über, und zwar derart, daß der Tumorzellmantel, der dann sehr schmal ist, nur einen besonders kernreichen, dichten Abschluß des Tumors gegen die Kleinhirnrinde bildet (vgl. Bild 3). Ganz besonders auffallend ist jedoch, daß

dieser piale, der Kleinhirnrinde direkt kappenartig aufgelagerte Tumorzellmantel auch in den tieferen Teilen der Furchen, an einzelnen Stellen sogar bis auf deren Grund reichend, nachweisbar ist, während der subarachnoideale Raum an diesen Stellen völlig frei von Zellvermehrung ist. Weitere Stadien der Geschwulstbildung lassen erkennen, daß von diesem Zellmantel aus, radiär in das Kleinhirn eindringende Tumorzellstränge und Gruppen die oberflächliche graue Schicht mehr oder minder weit durchsetzen, wobei in einzelnen Fällen in der Mitte ein typisches Gefäß zu erkennen ist. Die Purkinje'sche Ganglienzellschicht wird an derartigen Stellen kaum erreicht (vgl. Abbildung 3). Andere Stellen des Prozesses aber zeigen die graue Schicht, die Purkinje'sche Ganglienzellschicht und die oberflächige Partie der Körnerzellschicht mehr oder minder stark von strangförmig angeordneten oder diffus liegenden Zellen durchsetzt, die sich von dem pialen Zellmantel dadurch unterscheiden, daß sie anscheinend etwas geringere Färbbarkeit besitzen. Sonst zeigen sie im wesentlichen die gleiche Größe und Gestalt, die allerdings hin und wieder etwas langgestreckt erscheint. Diese strangförmige Lagerung, die radiär zu den Windungen der grauen Schicht angeordnet ist, erweckt den Eindruck, daß sich die mehr diffuse Durchsetzung des Kleinhirnrindengraues vielleicht aus den Tumorzellsträngen entwickelt hat, die ursprünglich nur den Gefäßspalten in schmalen Zügen folgten. In derartigen Partien ist die Oberfläche der Kleinhirnrinde noch durch einen ganz schmalen zellarmen Bezirk erkennbar, wenn auch der nach außen folgende Tumorzellmantel nicht so dicht ist. Wieder andere Stadien des ganzen Prozesses lassen dann die Leptomeninx des Kleinhirns vorzüglich den subarachnoidealen Raum und die Kleinhirnoberfläche in eine diffuse Tumormasse aufgehen, die allerdings wesentlich zellreicher ist als die des periarachnoidealen Raumes. Die Grenzschicht ist dann noch als letzter Rest der Kleinhirnoberflächenkonfiguration in Form einer stark faserigen, bindegewebigen Lamelle zu sehen. Die Gefäße dieser allgemeinen Tumormasse sind ziemlich zahlreich und gut entwickelt. Vereinzelt sind noch mehr oder weniger gut

erhaltene Purkinje'sche Ganglienzellen zu sehen; die Zellen der Körnerzellschicht sind ebenfalls nur spärlich an der stärkeren Färbbarkeit und der kugelrunden Form erkennbar vorhanden und liegen teilweise in kleinen Gruppen zusammengedrängt. Einzelne kleine Stellen Gliagewebes erscheinen kernfrei und sind dann von einem rosettenförmigen mehrschichtigen Zellmantel, in dem Karyorhexisfiguren spärlich zu sehen sind, wie von einer Halskrause umgeben. So wechseln am Kleinhirnrücken Stellen mit dichten Tumorzellmänteln der Oberfläche, mit radiären Tumorsträngen oder diffuser Tumordurchsetzung der grauen Rindenschicht oder gar mit vollkommener Aufhebung der Kleinhirnzeichnung durch Tumormasse unregelmäßig miteinander ab. In Nachbarschaft der letzteren scheint dann auch eine Kompression von noch unveränderten Stellen der grauen Rindenschicht eingetreten zu sein.

Auch an anderen Stellen des Kleinhirns ist streckenweise die Gehirnstruktur durch ein sehr zellreiches Gewebe ersetzt, dessen Kerne in kleinen untereinander zusammenhängenden dichten Gruppen stehen, ohne aber ausgesprochene Rosettenbildung zu zeigen. An anderen Stellen stehen die Tumorzellen in unregelmäßigen, gebogenen Zellreihen, in denen die Kerne mit dem Längsdurchmesser zumeist senkrecht zu dieser Reihenbildung orientiert sind. Diese Zell- und Kernreihen hängen dann netzförmig miteinander zusammen, in den Lücken ist ein lockeres feinfaseriges Gewebe zu sehen. Zumeist aber sind die Tumorzellkerne diffus über das gliöse Gewebe zerstreut. An den meisten Stellen, an denen auch die Kleinhirnsubstanz in dieser Weise tumorartig verändert ist, ist gewöhnlich die piale Schicht und hin und wieder, wenn auch seltenen, die arachnoideale Schicht der Leptomeningen als scharf begrenzter bindegewebiger Streifen zu erkennen.

An einer Stelle, an der die übrige Kleinhirnstruktur bis auf eine von Tumorsträngen durchsetzte graue Zellschicht und Andeutung einer Körnerschicht durch Tumormassen verdrängt ist, zeigt sich eine auffallend starke Gefäßentwicklung, die sogar bis zu kleinen Arterien gediehen ist. An dieser Stelle sind auch die Gefäße der tumorverdickten Leptomeninx

stärker entwickelt als sonst, so daß der Eindruck erweckt wird, daß hier vielleicht eine Organisation bindegewebiger Art, wie sie ein Folgezustand einer Entzündung sein müßte, sich zuerst bereits entwickelt hatte, bevor die tumoröse Degeneration einsetzte; dafür würde evtl. auch sprechen, daß neben den reichlichen Capillaren auch feine bindegewebige Stränge nur in den weichen Häuten dieser Stellen in einem so engen Netzwerk angeordnet sind, daß die Tumorzellen, die in den langen spindelförmigen Zwischenräumen gelagert sind, sogar den Eindruck allerdings vollkommen dissoziierter Carcinomzellen hervorrufen. An solchen Stellen fällt besonders auf, daß die einzelnen Zellen nirgends erkennbaren Protoplasmaleib zeigen, sondern nur aus dem Kern zu bestehen scheinen, der dann in der faserigen Grundsubstanz liegt; verzerrte Wanderzellen, die auch als Residuen einer früheren Entzündung in Betracht kämen, sind an solchen Orten nur ganz spärlich nachweisbar. Andere Stellen wieder, die besonders im Bereiche der verdickten und etwas gelockerten Zellmäntel an der Kleinhirnoberfläche zu finden sind, zeigen rundliche kernfreie oder kernarme Stellen lockeren gliaartigen Gewebes, in die ovale kleine Tumorzellen oder auch verzerrte Zellen in andeutend radiärer Anordnung hereinzuwachsen scheinen.

Der Tumor im Oberwurm zeigt an seinen oberflächlichen Partien die gleichen Strukturbildungen, und zwar die bereits festgestellten Typen der relativ faserreichen Tumorverdickung, der dichten pialen Zellmäntel unmittelbar an der Kleinhirnoberfläche, der strangförmigen Tumordurchdringung der grauen Rindenschicht und der diffusen Tumorausbreitung, die dann wieder unregelmäßige Verteilung der Tumorzellen oder Anordnung in strang- und netzförmigen Gruppen erkennen läßt.

Im Bereiche des oben bereits makroskopisch geschilderten eigentlichen Tumors des Unterwurmes ist die Kleinhirnstruktur noch angedeutet. Hier wechseln in der Marksubstanz Stellen dichterer Zellagerung, die den ausgesprochenen Tumorcharakter mit unregelmäßigen spindeligen Zellkernen neben größeren verklumpten Kernen, sowie mit riesen- und

wanderzellartigen Formen, mit unscharfer Grenze mit Stellen unveränderten Markgewebes, in dem die normale Zahl von Gliazellen untermischt mit spärlichen Wanderzellen, zu sehen ist. Nur einige größere Zellen bzw. Zellkerne, die zum Teil durch ihre pyknotische Färbung auffallen, deuten bereits in diesem anscheinend normalen Gliagewebe die Tumortendenz an. Die netzstrangförmige Lagerung etwas unregelmäßiger auch pyknotisch verklumpter oder in der Art Sternberg'scher Riesenzellen veränderter Zellen fällt hier stellenweise noch viel mehr auf. Als neue Strukturform sind in diesem Tumor unscharf begrenzte größere Zellgruppen zu erwähnen, die im allgemeinen etwa das vier- bis fünffache an Kerngröße im Vergleich zu den in den Leptomeningen geschilderten Kernen erreichen. Ein Teil dieser großen Kerne ist schwärzlich verfärbt und pyknotisch. Dann sind aber auch wieder eine Gruppe kleinerer Zellkerne riesenzellartig zusammengeklumpt. Selbst große Rosetten von Kernteilungsfiguren sind hier zu sehen (vgl. Bild 4). Ebenso fallen einige Zellen mit erkennbarem großem feinpunktiertem Protoplasmasaum auf, die einen gleichmäßig runden blassen Kern nach Art der Fettkörnchenzellen besitzen. Die in Nachbarschaft solcher Zellen gelegenen Herde mit unverändertem Kleinhirngewebe zeigen dann auch größere mehr länglich gestaltete Gliazellen oder in Gruppen zu 4 oder 5 auf das dichteste zusammengedrängte Gliazellen in normaler Größe sowie auch ganglienzellenartige Gebilde in dem feinen Glianetzwerk (s. Abb. 4). Sehr auffällig ist auch an einer Stelle, die unverändertes Kleinhirngewebe und lockere Tumorzellhaufen in buntem Wechsel zeigt, ein wurstförmig gebogenes Gebilde, dessen Randpartien leicht feinhöckerig gewulstet sind, und dessen Färbbarkeit in bläulich-rotem Ton eine beginnende Verkalkung anzeigt. Ein daneben liegender Kristallklumpen scheint diese Vermutung zu bestätigen.

Dort, wo der Tumor in der Tiefe der Kleinhirnwindungen auf die Rindenpartien überzugreifen scheint, fällt auf, daß die Körnerschicht von den klumpigen, großen, regellos gestalteten, zum Teil siegelringförmigen oder in riesenzellartigen Gruppen stehenden Zellkernen durchsetzt ist, und daß auch

die graue Rindensubstanz der Oberfläche von sehr dicht stehenden und mehrreihigen Tumorzellsträngen durchbrochen wird, während sowohl ein Tumorzellmantel der Oberfläche fehlt, als auch die Pia hier vollkommen unverändert in den tiefsten Buchten dieser Windungen liegt. Verfolgt man diese Kleinhirnwindungen gegen die Oberfläche zu, so treten zunächst die dichtgedrängten Tumorzellmäntel, die der Rinde unmittelbar aufsitzen, in Erscheinung, und weiterhin findet sich dann auch in den oberflächlichsten Abschnitten die Leptomeninx wiederum von den kleinen unregelmäßigen oder ovalen Tumorzellen durchsetzt. Es herrscht also im Bereich dieses eigentlichen Kleinhirntumors der Eindruck vor, daß der tumoröse Prozeß vom Gehirn selbst ausgeht und sich gewissermaßen von der Kleinhirnsubstanz, d. h. dem Mark aus, nach den Leptomeningen hin entwickelt.

Auch am Großhirn findet sich an den Stellen, die schon makroskopisch wie von einem weißen Schleier überzogen sind, tumoröse Zellvermehrung der weichen Häute. In der Tiefe des linken Sulcus Sylvii über der Spitze des Schläfenlappens mit anliegendem Stirnlappen sitzt das ziemlich zell- und gefäßreiche, aber auch sehr faserreiche Tumorgewebe der Hirnoberfläche, von dieser nur durch einen schmalen Spalt getrennt, unmittelbar auf. An solchen Stellen ist die Hirnoberfläche bis auf ganz kleine, aber anscheinend aus Entzündungszellen bestehende Zellmäntel um die kleinen Gefäße frei von jeder Tumoreinlagerung; daneben aber sieht man, daß sich unter dieser Schicht von ihr zumeist durch einen feinen Spaltraum getrennt, ein dichteres zellreicheres aber faserärmeres Tumorgewebe darunter schiebt; dieses zeigt in unmittelbarer Nachbarschaft der Hirnoberfläche einen dichten fast epithelialen Zellmantel aus etwas größeren dunkleren Zellen und Zellkernen, die auch, in Form plumperer und feinerer Stränge mit den Gefäßen in die Hirnrinde hineinwuchern. Die Reaktion des Hirngewebes ist hier ebenso deutlich, indem an der Oberfläche und in der Nachbarschaft der Stränge ausgesprochen verzerrte Wanderzellen in mehr oder minder großer Anzahl auftreten. Kleine Stellen zeigen jedoch auch ein mehr netzförmiges Vordringen der Zell-

stränge vom oberflächlichen Zellmantel her. Es entstehen dann rosettenförmige Gebilde in mehr oder minder deutlicher Ausprägung; manche dieser Rosetten zeigen im Zentrum des kleinzelligen Mantels, der auch radiär angeordnet sein kann, eine dichtere Anhäufung von etwas größeren Zellen.

Inmitten dieses Schnittes ist ein rundlicher, etwas größerer Geschwulstknoten zu sehen, der in unmittelbarem Zusammenhang mit der Hirnoberfläche steht. Hier liegen die zellreichen Partien und die mehr in der Umgebung der Gefäße gelagerten zellarmen und zellfreien Partien streifenförmig durcheinander. Hirnwärts von der leichten Spaltbildung zwischen der arachnoidealen und der pialen Verdickung sind die Gefäße des Gehirns oberflächlich bis zu einer gewissen Tiefe von halbmondförmigen Zellmänteln umgeben. Nicht so tief, dafür aber mehr in kompakterer Masse tritt die tumoröse Veränderung der Hirnrinde zu Tage; besonders in den tiefsten Schichten zeigt sie wieder eine Gliederung der Tumorzellen, die an die Kreis- und Meanderformen der finnländischen Brodelmoore erinnert.

In einem Schnitt, der die tiefste Furchenausbuchtung neben dem soeben geschilderten trifft, zeigen sich im wesentlichen die gleichen Bilder. Die tumoröse Verdickung der weichen Häute ist in der Tiefe der Furchen nur ganz schwach angedeutet. Dafür dringen hier die Tumorzellmäntel um die oberflächlichen Hirngefäße etwas weiter in die Hirnrinde ein.

An der Unterfläche der Spitze des linken Schläfenlappens zeigt sich an der Oberfläche der Meningen nach dem Gehirn zu folgende Anordnung der Schichten: Oberflächlich die sehr faserreiche arachnoideale Tumorgewebsschicht mit großen und dicken Gefäßen; durch einen schmalen Spalt davon getrennt sind darunter die Tumorzellen durch ein gliaähnliches Maschenwerk zusammengehalten und zeigen auch die so sehr typische netzförmige Anordnung der Zellen- und Kernreihen. Zum Teil schließen diese Tumormassen dann durch mehr palisadenförmig angeordnete in 2 bis 3 Reihen stehende Tumorzellanhäufungen ab. Das Einwandern der Geschwulstzellen in die Hirnrinde erfolgt an vereinzelten Stellen in der typischen Weise mit den Gefäßen, an einigen anderen

Stellen jedoch auch nach Durchbrechen der biologischen Grenzmembran direkt und dann diffus die nervöse Substanz infiltrierend. In dem anschließenden unveränderten Hirngewebe zeigt sich wiederum eine ziemlich dichte Ansammlung von Zellen mit verzerrten Kernen. Derartige Veränderungen können über größere Strecken hin verfolgt werden, zeigen sich aber ausschließlich dort, wo sich ein ausgesprochener Zellmantel gegen oder in die Hirnsubstanz vorschiebt. Hier fällt auch an einer besonders starken Verdickung der Leptomeningen auf, daß einzelne Tumorzellgruppen gewissermaßen isoliert für sich und durch einen schmalen Spalt von der Umgebung getrennt, verstreut in diesen tumorös veränderten weichen Häuten liegen. Die Zellart dieser Herde ist aber von der der umgebenden Tumormassen nicht verschieden.

An der rechten unteren Zentralwindung, und zwar in der Mitte gegen den Sulcus Sylvii, sind die Tumorzellmäntel der Leptomeningen besonders knollig dick. Das Vordringen der Tumormassen in die Hirnoberfläche zeigt sich wiederum in Form von Zellmänteln um die Gefäße oder auch diffus, wobei wiederum der Kernreichtum und die netzförmige Reihenanordnung der Tumorzellen auffällt. Hier finden sich ebenfalls verschiedene kernfreie, anscheinend nekrotische Partien, in deren Umgebung die Zellen besonders dicht gehäuft sind und die Herde palisadenartig einschließen. Die Tumorzellen erscheinen in diesem Bilde etwas größer, zum Teil auch verklumpt und pyknotisch. In der Tiefe der Hirnrinde sind auch hier die Tumoreinlagerungen der Leptomeningen ziemlich gering, zumeist kleinzellig mit Beimischung einiger größerer Elemente, und ganz spärlichen, langgestreckten spindelförmigen Zellkernen, aber ohne besondere Anordnung der Zellen.

In dem vorderen Abschnitt der rechten unteren Zentralwindung wiederholen sich die geschilderten Bilder. Die ursprüngliche Grenze der Gehirnoberfläche ist dabei noch durch eine mehrfach unterbrochene feine Spaltbildung angedeutet, über der das regellos faserreiche kleinzellige Tumorgewebe der Meningen, und unter der das zellreichere und

in Netzzeichnung angeordnete Tumorgewebe mit gliöser Zwischensubstanz vorherrscht (s. Abb. 5).

In dem unteren Teil des linken Hinterhauptlappens wiederholt sich das Verhalten der beiden Haupttypen der Tumorwucherung in der gleichen Weise, nur ist dabei der Zellreichtum noch viel ausgesprochener. Auch die großen Gefäße der Meningen zeigen breite Tumorzellmäntel; an manchen Stellen scheinen größere Lymphspalten von dichteren Kern- und Zellmassen erfüllt zu sein. Das Vordringen des Tumors in die Hirnrinde erfolgt hier nur fleckweise, indem die adventitiellen Gefäßräume fast drüsenartig erweitert und von Tumorzellen ausgekleidet erscheinen.

Das Dach des vierten Ventrikels wie auch die Tela choroidea sind in der gleichen Art von Tumorzellen durchsetzt wie die Leptomeningen. In den gegenüberliegenden Partien der Brücke zeigt sich von der leptomeningealen Geschwulstbildung ausgehend auch eine mäßig tief eindringende diffuse Durchdringung des nervösen Balkengewebes. Die anstoßenden Teile des Kleinhirns zeigen die gleichen Veränderungen, wie sie oben ausführlich in dem diffusen Tumor des Unterwurmes zu finden sind. Man kann auch hier wieder das Vordringen der Tumorzellen von der zentralen Marksubstanz durch die graue Rinde nach den peripheren Häuten beobachten.

Dieser histologische Befund bestätigt die schon bei der makroskopischen Betrachtung geäußerte Vermutung, daß die diffuse Tumordurchdringung der Leptomeningen trotz ihrer das ganze Bild beherrschenden Entwicklung nur einen Teil der pathologischen Veränderung darstellt, denn auch das Zentralnervensystem weist in seiner spezifischen Substanz ebenfalls eine außerordentlich weitgehende Beteiligung an der Geschwulstbildung auf. Im übrigen sind im ganzen Organismus keine krankhaften Veränderungen, vor allem keine Tumoren nachweisbar, so daß es ohne weiteres ausgeschlossen ist, die Geschwulstbildung etwa als Metastase eines primären Tumors in einem anderen Organ aufzufassen. Der pathologische Prozeß muß seinen Ausgang vom Zentralnervensystem oder seinen Hüllen genommen haben. Eine kurze

Gegenüberstellung der Geschwulstbildung in der nervösen Substanz und in den Häuten sowie ihrer Wechselbeziehung muß zur Klärung dieser Frage herangezogen werden. Die Leptomenigen des Gehirns und Rückenmarks zeigen eine mehr oder weniger gleichmäßige diffuse Durchdringung mit Tumormassen, die sich, von später zu berücksichtigenden Eigentümlichkeiten der Lokalisation abgesehen, allenthalben in dem gleichen Stadium der Entwicklung präsentiert. Hier ist keine Stelle zu finden, die nach dem Grundprinzip des unizentrischen Geschwulstwachstums zu urteilen, als Primärherd anzusprechen ist. Zwiefach ist das Bild der Tumorentwicklung im Zentralnervensystem selbst. Im Großhirn und im Rückenmark erfolgt das Vordringen der Tumorzellen ausschließlich von der Oberfläche her allmählich abnehmend nach der Tiefe der nervösen Substanz. Immer stehen diese Herde an ihrer Basis mit einer tumorösen Verdickung der Meningen in Verbindung. An diesen Stellen steht das Übergreifen der Tumorzellwucherung, sei es mit den Gefäßen oder nach Durchbrechung der biologischen Grenzmembran auch diffus infiltrierend, so augenscheinlich in ursächlichem Zusammenhang mit den Meningen, daß sich jede weitere Erörterung erübrigt. Das Gleiche gilt auch zum Teil vom Kleinhirn, und zwar besonders von dessen Hemisphären. In deutlichem Gegensatz dazu steht jedoch die Tumorbildung im Vermis cerebelli. Hier findet sich eine die Marksubstanz diffus infiltrierende Tumormasse von Pflaumengröße, während die Hirnrinde zum Teil ganz frei von Geschwulstbildung ist. Im Verlauf weiterer Entwicklungsstadien sieht man dann die Tumorzellen vom Mark aus strangförmig mit den Gefäßen oder auch diffus die graue Substanz nach der Oberfläche hin durchdringen. Die Leptomeningen sind in der Tiefe der Furchen vollkommen frei von Geschwulstzellen; erst in den oberflächlichen Abschnitten tritt die Geschwulstbildung der weichen Häute auf. An diesen letzteren Stellen ist die Tumorbildung im Mark des Kleinhirns und in den Leptomeningen durch die freie Hirnrinde entweder vollkommen getrennt, oder beide Schichten stehen nur durch die beschriebenen, die graue Substanz radiär durchziehenden

Tumorzellstränge miteinander in Verbindung. Dieses Verhalten der Geschwulstbildung muß den Eindruck erwecken, daß sich der Tumor vom Mark nach der Peripherie entwickelt und erst sekundär nach Durchbrechung der biologischen Grenzmembran auf die Hirnhäute übergreift. Wollte man dennoch die entgegengesetzte Anschauung vertreten, so wäre es schwer zu begründen, daß das Übergreifen des meningealen Tumors, welches an sämtlichen anderen Stellen breitbasig an der Peripherie beginnt und zentralwärts abnimmt, hier in diesem Bezirk des Kleinhirns allein die gegenteilige Entwicklung nehmen sollte. Aus diesen Gründen ist man m. E. dazu berechtigt, die Geschwulstbildung im Vermis cerebelli als Primärtumor und die diffuse Tumormasse der Leptomeningen als sekundäre Erscheinung aufzufassen. Diese Annahme wird offenbar noch dadurch bestätigt, daß die tieferen Schichten des Zentralnervensystems nirgends in so ausgesprochener Weise an der Geschwulstbildung beteiligt sind wie hier im Wurm des Kleinhirns. Doch das könnte vielleicht nur ein gradueller Unterschied sein, der allein noch nichts beweisen würde. Im Zusammenhang mit den obigen Ausführungen scheint es jedoch meine Auffassung von dem primären Kleinhirntumor zu unterstützen.

In der einschlägigen Literatur wird in den Fällen, wo sich neben einer diffusen Geschwulstbildung der Leptomeningen ein Tumor im Zentralnervensystem fand, die gleiche Frage aufgeworfen. Während speziell die älteren Autoren, z. B. Schlesinger, und von den neueren Rach, sowie Wimmer und Hall in derartigen Fällen dazu neigen, die leptomeningealen Neoplasmen als die primären aufzufassen, betrachtet der größte Teil der anderen Beobachter die Geschwulstbildung im Zentralnervensystem ohne Unterschied der Geschwulstart als Primärtumor. So finden wir diese Anschauung zuerst bei Schlagenhaufer vertreten, der den zentralen Tumor immer als primär aufgefaßt wissen will. In seiner großen Arbeit über die Geschwülste des Nervensystems unterstreicht Borst diese Auffassung. Grund äußert sich im gleichen Sinne und weist darauf hin, daß die sekundäre excessive Ausbreitung dieser Geschwülste in den

Leptomeningen durch die wesentlich günstigeren Wachstumsbedingungen, die die Geschwulstzellen in den Häuten im Verhältnis zum Zentralnervensystem finden, begründet ist. In der Tabelle Lahmeyers, auf die ich später noch zurückkommen werde, finden wir durch die Einteilung derselben die gleiche Ansicht vertreten. In neuester Zeit hat erst Levy wieder in seiner Arbeit über die Lymphräume des Zentralnervensystems auf die Bedeutung des zentralen Primärtumors hingewiesen. So glaube ich, also auch in der Literatur meine Auffassung von dem primären zentralen Kleinhirntumor bestätigt zu finden.

Gelingt es uns nun, die Natur dieses Primärtumors einwandfrei festzustellen und die Erscheinungen der diffusen Ausbreitung in den Hirnhäuten damit in Einklang zu bringen, so ist damit die Deutung des so vielgestaltigen Tumors gegeben. Das auffälligste Merkmal der Tumorzellen sowohl im Kleinhirntumor wie in den Häuten ist ihre außerordentliche Polymorphie. Den größten Anteil haben die geschilderten Zellen mit dem unregelmäßigen ovalen oder mehr spindeligen Kern, der nur selten von einem schmalen Protoplasmasaum umgeben ist. Daneben finden sich einerseits zahlreiche etwas kleinere runde Zellkerne, die sich kaum von den normalen Gliazellen unterscheiden lassen. Andererseits sind jedoch eine große Anzahl größerer verklumpter Kerne und teilweise riesenzellartige Kernbildungen vertreten. Diese mehr oder weniger dicht und diffus liegenden Kerne sind in eine körnige Grundsubstanz oder in ein feines Maschen- und Netzwerk sich miteinander verflechtender und verfilzender Fasern von wechselnder Stärke eingelagert, das durchaus gliösen Charakter zeigt. An einzelnen Zellen sieht man die Fasern nach der Form von Astrocyten direkt aus den Zellen hervorgehen. Derartige Stellen, die durchaus Tumorcharakter besitzen, wechseln mit Bezirken ab, in denen die normale Zahl von Gliazellen neben spärlichen Wanderzellen zu sehen ist. Eine scharfe Grenze zwischen beiden Gewebsarten ist nirgends festzustellen; sie gehen kontinuierlich ineinander über, ohne daß man sagen kann, wo der Tumor aufhört und das normale Gliagewebe beginnt. An anderen

Stellen fällt die netzstrangförmige Anordnung etwas unregelmäßiger auch pyknotisch verklumpter oder riesenzellartig veränderter Kerne auf. Auch vereinzelte Rosettenbildungen der Tumorzellen machen sich bemerkbar. Beim Übergang des Prozesses vom Mark auf die Hirnrinde durchdringen die Tumorzellen die Körner- und Ganglienzellschicht. Dabei sehen wir die Körnerzellen zumeist deutlich in kleinen Gruppen liegend und die Purkinje'schen Ganglienzellen mehr oder weniger gut erhalten. Hier fallen neben den großen regellos gestalteten Tumorzellen ganz besonders siegelring- und verklumpt riesenzellartige Kernformen auf. Die Gefäßentwicklung ist in diesem zentralen Tumor nicht besonders vermehrt. Irgendwelche kausalen Beziehungen der Tumorzellen zu den Endothelien oder dem adventitiellen Bindegewebe der Gefäße ist nirgends nachweisbar. Daß die Geschwulstzellen die Bindegewebsmaschen der größeren Gefäße zum Teil ausfüllen, ist bei der diffusen Ausbreitung des Tumors nichts Auffälliges. Diese Hauptmerkmale des morphologischen Aufbaues kennzeichnen m. E. den Kleinhirntumor als Gliom.

Diese Diagnose kann durch eine spezifische Färbung der gliösen Elemente bestätigt werden, wenn es gelingt, die zwischen den Tumorzellen in wechselnder Stärke vorhandenen Fasern als Gliafasern zu identifizieren. Nach der von Weigert-van Gieson angegebenen Färbemethode erscheinen nämlich Bindegewebsfasern intensiv rot gefärbt, während die Gliafasern einen gelben bis gelbbraunen Farbton annehmen. In dem vorliegenden Falle hat dies Verfahren auch instruktive Bilder ergeben. Das Fasernetz zwischen den Tumorzellen des primären Kleinhirntumors zeigt, soweit es überhaupt entwickelt ist, einen deutlichen gelbbraunen Farbton, während nur das Bindegewebe der Gefäße eine mehr oder weniger intensive Rotfärbung aufweist. An den zwischen den Bindegewebsmassen und -strängen der Gefäße liegenden Tumorzellen glaube ich an einzelnen Stellen eine geringgradige Faserbildung wahrnehmen zu können, die einen ähnlichen Farbton wie die Glia annimmt und sich dadurch von dem umgebenden Bindegewebe etwas abhebt; mit absoluter

Sicherheit kann ich das jedoch nicht behaupten. Andere spezifische Gliafärbungen konnte ich an den Präparaten mit Aussicht auf Erfolg leider nicht vornehmen, da das Gehirn und Rückenmark bei der Sektion sofort in toto in Formalin eingelegt worden sind.

Der Nachweis von Gliafasern, die von den Tumorzellen selbst produziert werden, ist für die Annahme eines Glioms nicht unbedingt erforderlich, da es zellreiche, faserarme oder gar faserlose zweifellos von der Glia abstammende Tumoren gibt. Borst, Stumpf, Fischer u. a. haben auf derartige Formen der Gliome, deren Unreife durch das Fehlen der spezifischen Interzellularsubstanz, durch den Zellreichtum und das rasche Wachstum gekennzeichnet ist, hingewiesen und schlagen bei dem den Sarkomen ähnelnden Bau die Bezeichnung als Glioma sarkomatodes oder auch sarkomatosum vor. Lubarsch und Löwenberg halten dies auch aus dem Grunde für berechtigt, da man die Bezeichnung sarkomatös für alle Tumoren der Stützsubstanz anwenden kann, die neben typischer Ausreifung auch mangelhaft ausgebildete und unreife Zellformen aufweisen. Geht man von diesem Standpunkt aus, dann wird man auch den soeben geschilderten Fall als Glioma sarkomatosum bezeichnen dürfen. Da es sich bei dem Gliom jedoch um eine Geschwulst ektodermaler Herkunft handelt, während die Bezeichnung „Sarkom“ oder „sarkomatös“ nur für bösartige mesodermale Tumoren angewandt wird, ist es, um Irrtümern vorzubeugen, zweckmäßig, bei Gliomen den Zusatz „sarkomatös“ ganz fallen zu lassen und die Malignität der Gliome nur durch den Zusatz „malignum“ zum Ausdruck zu bringen. In diesem Sinne wird auch die Geschwulstbildung in unserm Falle am besten durch die Bezeichnung Glioma malignum charakterisiert.

Dazu ist man um so mehr berechtigt, wenn man die diffuse Ausbreitung der Geschwulstbildung in den weichen Häuten berücksichtigt, die ja das besondere Merkmal unseres Falles darstellt. Die leptomeningeale Tumorwucherung bietet rein äußerlich ein anderes Bild als die cerebrale. Die Tumorzellen selbst gleichen zwar den Hauptformen in der

Hirnsubstanz, so daß an ihrer Verwandtschaft kein Zweifel bestehen kann. Sieht man doch auch an der Oberfläche des Kleinhirntumors das unmittelbare Übergehen der cerebellaren Geschwulstbildung in die meningeale, ohne daß die Tumorzellen ihren Charakter ändern; einzig die Polymorphie der Tumorzellen ist in den peripheren Teilen der Geschwulstbildung nicht so deutlich ausgeprägt. Der Unterschied zwischen der Geschwulstbildung in dem Zentralnervensystem und in der der weichen Häute wird nur durch die Verschiedenartigkeit der Interzellularsustanz hervorgerufen (vgl. Abb. 5). Im Gehirn findet sich als Zwischensubstanz ein feinfaseriges kleinmaschiges gliöses Gewebe, das die Tumorzellen in mehr oder weniger ausgeprägter Weise umgibt. In den weichen Häuten dagegen besteht die Stützsubstanz aus längeren und dichter liegenden zum Teil welligen und wirbelartigen, sich unregelmäßig miteinander verflechtenden Fasern, die schon rein morphologisch als Bindegewebsfasern anzusprechen sind. Daß dies wirklich der Fall ist, beweist die hier eingetretene tiefe Rotfärbung der Fasern des Stromanetzes bei Weigert-van Gieson'scher Färbung, während hier der Nachweis von Gliafasern durch Gelbfärbung nicht mit Sicherheit erbracht werden kann. Daß diese Bindegewebsfasern nicht von den Tumorzellen, die in Gruppen und Strängen in das Maschenwerk eingelagert sind, abstammen können, wird einwandfrei dadurch bewiesen, daß sie beim Wachstum des Tumors im Zentralnervensystem vollkommen fehlen, woselbst nur das typische Bindegewebe um die Gefäße angelegt ist. Es steht daher außer jedem Zweifel, daß die Fasermasse der Leptomeningen nur durch eine reaktive Wucherung der normalerweise in den weichen Häuten vorhandenen Bindegewebsfasern, deren zugehörige langgestreckte Zellkerne an vielen Stellen deutlich nachweisbar sind, hervorgerufen wurde. Diese sekundäre Bindegewebswucherung ist, wie die geschilderten Bilder zeigen, in den einzelnen Schichten und Zonen der Leptomeningen verschieden stark ausgeprägt, ohne daß man in der Hauptmasse des Tumors eine Gesetzmäßigkeit der Faserstruktur erblicken kann. Diese Faserbildung fällt in den Meningen zum Teil nur an den Stellen fort, wo sich

die innerste meningeale und die äußerste nervöse Schicht berühren. Hier findet sich an den im Befunde beschriebenen Stellen eine Grenzschicht außerordentlich dicht liegender in zwei bis vier Reihen stehender Zellen, die der Hirnrinde direkt aufsitzen, und die einesteils ohne scharfe Grenzen nur als innerste meningeale Tumorzellschicht an die Hirnsubstanz grenzt, oder aber andererseits durch eine bindegewebige Lamelle von der Hauptmasse der Geschwulstbildung in den weichen Häuten abgetrennt ist. Am deutlichsten kommt der letztere Befund in dem kappenartig der Kleinhirnrinde aufsitzenden Tumorzellmantel zum Ausdruck. M. E. kann man sich dieses Verhalten durch das Wachstum der meningealen Tumorbildung erklären. An diesen Stellen stoßen nämlich die Tumorzellen auf die Membrana limitans gliae, die ja bekanntlich, Levy hat ganz besonders darauf hingewiesen, die äußerst widerstandsfähige Grenze der Gliasubstanz des Zentralnervensystems bildet. Dieser Schutzwall der nervösen Substanz gebietet dem Vordringen der Tumorzellen Einhalt, so daß diese sich, da ihre Vermehrung unverändert fortschreitet in den geschilderten dichten Reihen stauen und das Rindengewebe teilweise komprimieren. Gelingt es ihnen dann, sei es durch Kompression oder evtl. auch durch toxische Wirkung die Limitans soweit zu schädigen, daß sie ihre Widerstandsfähigkeit verliert, dann ist dem diffusen Eindringen der Tumorelemente in die nervöse Substanz der Weg freigegeben. Sobald dieser Einbruch vollzogen ist, kann man auch die mehrreihige Schichtung der Zellen an der Hirnoberfläche nicht mehr nachweisen. Diese Widerstandsfähigkeit der Membrana limitans gliae kann man überall beobachten, und zwar nicht nur an der Hirnoberfläche. Die excessive Erweiterung der adventitiellen Räume der in das Zentralnervensystem radiär einstrahlenden Gefäße und deren dichteste Ausfüllung mit Tumorzellen, ohne daß diese zunächst auf die nervöse Substanz übergreifen, kann man sich auf die gleiche Weise erklären. Erst nachdem auch hier die Sprengung der engen Kapsel gelungen ist, dringen die Geschwulstzellen diffus ins Nervengewebe ein, wodurch dann mehr oder weniger breite Bänder lockeren Tumorgewebes,

durchsetzt von kleinen Blutungen, in der nervösen Substanz vordringend gefunden werden. Das gleiche Verhalten zeigt sich auch in geringerem Grade in den weichen Häuten des Rückenmarks, wo die Tumorzellen mit den bindegewebigen Septen und Gefäßen radiär oder auch nach der Verbreiterung und Ausfüllung der Fissuren in die Medulla spinalis selbst eindringen.

Ich deutete bereits an, daß die eigentümliche Lokalisation der diffusen Tumorausbreitung in den Leptomeningen in bestimmten Regionen besonders auffällt. Am Gehirn sind die Meningen der Basis, der Umgebung des Sulcus Sylvii sowie auch des Kleinhirns wesentlich stärker verdickt als die der Hemisphären; am Rückenmark finden wir die extreme Tumorverdickung der weichen Häute nur an der Dorsalseite, während die Seitenteile fast vollkommen frei sind und an der Vorderseite eigentlich nur die Fissur tumoröse Einlagerungen aufweist. Diese Ausbreitung der Geschwulstbildung ist auch in fast allen anderen Fällen, die in der Literatur bekannt geworden sind, beobachtet worden. Nur Ganguillet und Lenz erwähnen in ihren Fällen ausdrücklich, daß die ventrale Seite des Rückenmarks in stärkerem Grade befallen war als die dorsale, eine Beobachtung, die jedoch ganz vereinzelt dasteht, und wohl als bedeutungslose Ausnahme angesehen werden kann. Diese typische Ausbreitung findet sich in gleicher Weise bei der primären und sekundären Geschwulstbildung der weichen Häute, sowie auch bei den verschiedenen Tumorarten, sei es die diffuse Gliomatose, Sarkomatose oder Carcinomatose. Ja selbst in dem Falle von Kawashima, wo der Primärtumor an der Vorderseite der Dura des Rückenmarkes saß, war die Infiltration der Leptomeningen in derselben Höhe an der Dorsalseite stärker ausgeprägt als an der an den Tumor grenzenden ventralen. Die gleiche Lokalisation der Infiltrate in den weichen Häuten des Zentralnervensystems herrscht ja auch bei den meisten Formen der Leptomeningitis vor.

Diese auffallenden Tatsachen lassen wohl den Schluß zu, daß diese Prädilektionsstellen ihre Ursache nicht in der Art der Neubildung, sondern in „der Eigenschaft des Ortes“,

wie Grund sich treffend ausdrückt, besitzen. Schon Rindfleisch weist in seiner Arbeit darauf hin, daß die Ausbreitung der diffusen Tumoren den durch Lymphspalten vorgeschriebenen Bahnen folgt und sich daher vorzugsweise in der geschilderten Lokalisation vollziehen muß. In neuerer Zeit treten Grund u. a. dafür ein, daß die Ursache dieser Ausbreitungsart in Strömungsunterschieden des Liquors cerebro-spinalis zu suchen ist. Es ist wohl denkbar, daß in den basalen Hirngebieten mit ihren großen Lymphräumen die Strömung des Liquors langsamer ist als an der Konvexität der Hemisphären, so daß dadurch pathogenen Prozessen leichter die Gelegenheit gegeben ist, sich zu manifestieren und fortzuentwickeln.

Während das isolierte Gliom, das ja die spezifische Geschwulstbildung des Zentralnervensystems darstellt, häufig beobachtet wird, ist das Einwuchern und die Ausbreitung in den Leptomeningen, wie es unser Fall zeigt, äußerst selten. Als erster berichtet Klebs von einem Gliom, das regionär auf die angrenzenden Teile der Pia übergegriffen hatte. Später teilt Ströbe, der den Bau der Gliome eingehend studierte, ähnliche Beobachtungen mit. Daß die Glia überhaupt die Fähigkeit besitzt, in die Häute einzuwuchern, wurde durch Untersuchungen Saxers und Schlesingers nachgewiesen, die bei der Syringomyelie das Einwachsen des gliösen Gewebes in die Pia mater beobachten konnten. Über ähnliche Verhältnisse berichtet Alzheimer auch bei der Untersuchung von Fällen der progressiven Paralyse. Die diffuse Ausbreitung von Gliomen in den Leptomeningen ist, soweit ich die Literatur übersehen kann, bisher nur 18 mal nachgewiesen worden. Dabei wurde der primäre Tumor dreimal im Großhirn, zweimal im Kleinhirn, einmal in der Pons und am häufigsten, nämlich neunmal, in der Medula spinalis gefunden. In drei Fällen wurde eine diffuse Gliomatose beobachtet, in denen kein primärer Tumor im Zentralnervensystem gefunden werden konnte, so daß eine primäre Entstehung in den Leptomeningen angenommen werden mußte.

Mit dem Primärtumor im Großhirn sind folgende Fälle bekannt geworden:

Schupfer fand bei einem 43jährigen Mann, der unter den Zeichen eines Hirntumors mit Drucksymptomen, zunehmender Sehschwäche und Erblindung erkrankte und nach 2½ Jahren starb, einen Primärtumor im rechten Schläfenlappen, der eine diffuse Ausbreitung in den Meningen vor allem des Rückenmarks zur Folge hatte. Die Tumorzellen, die in den Maschen eines feinfaserigen Netzes lagen, bestanden einerseits aus kleinen rundlichen Zellen mit tiefgefärbten runden Kernen und andererseits aus 4- bis 5mal so großen rundlichen oder linsenförmigen Zellen mit rundem oder länglichem Kern. Das Protoplasma dieser letzteren Zellform war in strahlige Fortsätze ausgezogen, die mit den Fasern des Grundgewebes zusammenhingen. Der Tumor wurde daher als Gliosarkom betrachtet. Die Struktur der meningialen Geschwulst war die gleiche. Der Tumor griff sekundär nicht auf die Medulla über, sondern verursachte nur durch Kompression und vielleicht auch Intoxikation eine Degeneration von Rückenmarkssträngen.

Löwenberg berichtet in seiner Arbeit zuerst über einen Fall bei einem 12jährigen Mädchen, dessen Erkrankung mit Kopfschmerzen und Erbrechen begann; nach 1½ Jahren setzten Wurzelsymptome und später Hirndruckerscheinungen mit Stauungspapille sowie cerebellare Störungen ein. Später traten auch Ausfallerscheinungen von Seiten des Rückenmarks und meningitische Reizsymptome auf. Unter Bewußtseinsstörungen und Krämpfen erfolgte der Exitus 2½ Jahre nach Beginn der Erkrankung. Bei der Sektion fand sich im rechten Thalamus opticus ein etwa wallnußgroßer Tumor, der in den dritten Ventrikel hineinragend auf den linken Thalamus übergriff und sich nirgends scharf abgrenzen ließ. Im Zusammenhang mit der Tumormasse des Ventrikels stand eine diffuse Infiltration der Leptomeningen der hinteren basalen Hirnteile, des Kleinhirns, sowie eine mantelartige tumoröse Verdickung der weichen Häute von der Medulla oblongata bis hinab zum Conus medullaris, die dorsal stärker ausgeprägt war als ventral. Der Primärtumor war nach der morphologischen Beschaffenheit und dem Wachstum ein sarkomatöses Gliom. Der leptomeningeale Tumor glich dem

cerebralen vollkommen. Auch hier konnten neben den Bindegewebszügen durch spezifische Färbungen Gliafasern zwischen den Tumorzellen festgestellt werden. Der Tumormantel, der Medulla und Cauda umgab, griff an mehreren Stellen zum Teil recht tief auf die Rückenmarksubstanz über, wobei es zu Degenerationen und zu teilweisen Höhlenbildungen im Rückenmark kam.

In dem zweiten Falle Löwenbergs handelte es sich um einen einjährigen Knaben, der 4 Wochen krank war, und bei dem neben zu Beginn bestehenden wechselnden meningitischen Symptomen auch Erscheinungen eines Hirntumors auftraten, die später das Bild beherrschten. In diesem Falle fand sich ein hühnereigroßer Tumor in den hintersten Abschnitten des Thalamus opticus, der in den dritten und vierten Ventrikel hineinragte und ohne scharfe Grenze in den Sehhügel überging. Eine 3—4 mm dicke diffuse Infiltration der Leptomeningen des Groß- und Kleinhirns und zwar auch an den Hemisphären stand mit diesem Tumor in direkter Verbindung (das Rückenmark wurde nicht untersucht). Der zentrale Tumor im Thalamus war durch die Polymorphie der Kerne, durch ein gliöses Zwischengewebe sowie durch das infiltrierende Wachstum als Gliom gekennzeichnet. In der leptomeningialen Tumorausbreitung fanden sich im wesentlichen nur die kleineren Zellen mit rundem oder ovalem Kern in dichterer Lagerung und vereinzelte Gliafasern, die sich durch die Färbung von dem Bindegewebe abhoben. Die regressiven Veränderungen wurden durch die reichliche Anwesenheit von Fettkörnchenzellen dokumentiert. Auch in diesem Falle fand ein sekundäres Übergreifen auf die nervöse Substanz zumeist mit den Gefäßscheiden statt. Nach diesem Befunde wurde die Tumorbildung gleichfalls als sarkomatöses Gliom gekennzeichnet.

Nur zweimal hatte der primäre Tumor seinen Sitz im Kleinhirn.

Schmincke berichtet über diese beiden Fälle folgendes: Bei einem 24jährigen Mann traten kurze Zeit nach einem Kopftrauma, das Bewußtlosigkeit zur Folge hatte, Seh- und

Hörstörungen auf. Unter zunehmenden cerebellaren Erscheinungen, vor allem Schwindel und Hirndrucksymptomen, trat nach 2 Monaten der Tod ein. Bei der Sektion fand sich die Pia meninx der Oberfläche des Kleinhirns im Bereiche des Oberwurmes und der Hemisphären diffus verdickt und milchig weiß getrübt. Ein eigentlicher Geschwulstknoten fand sich im Zentralnervensystem wie auch im übrigen Organismus nicht. Der histologische Befund zeigte einen auffallenden kappenartig den Kleinhirnwindungen aufsitzenden Geschwulstzellenmantel, der subpial in der gliösen Randzone saß. Dieser Zellmantel bestand aus einem feinen fibrillären Gewebe, in das ei- und spindelförmige Kerne ohne wesentliche Plasmahöfe eingelagert waren. Die Fasern gingen kontinuierlich in die der Molekularschicht der Kleinhirnrinde über, während die Tumorzellen selbst gegen die Rindenschicht des Kleinhirns ziemlich deutlich abzugrenzen waren. Neben diesem epicerebellaren Wachstum der Geschwulst fand sich eine diffuse Infiltration des Subarachnoidealraumes mit den gleichartigen Tumormassen, die von den subpialen durch einen Spaltraum getrennt waren. Beide Schichten standen nur durch Tumorzellmäntel um die in die Hirnrinde von der Pia eindringenden Gefäße miteinander in Verbindung. Die Fasern in beiden Zellschichten konnten nur durch spezifische Färbung als Gliafasern angesprochen werden, wodurch der gliomatöse Charakter der Geschwulst deutlich zum Ausdruck gebracht wurde. Da die subpiale Geschwulstzone auch an Stellen entwickelt war, wo die Meningen frei von tumorösen Einlagerungen waren, wurde der epicerebellare Zellmantel als der primäre angesehen, der erst sekundär zur tumorösen Durchdringung der Meningen geführt hatte. Schmincke leitet die Tumorzellen von der superfiziellen Körnerschicht des Kleinhirns ab, die bei der Entwicklung der Hirnrinde eine Rolle spielen, später aber wieder verschwindet. Er nimmt an, daß in dem vorliegenden Falle liegen gebliebene Zellkomplexe dieser Schicht durch das Trauma zu geschwulstmäßigem Wachstum angeregt wurden. Da in dem Fall auch andere Entwicklungsstörungen vorlagen, glaubt er zu dieser Annahme um so mehr berechtigt zu sein.

Bei dem zweiten von Schmincke geschilderten Fall handelt es sich jedoch scheinbar nicht um ein reines Gliom, sondern um eine Kombination von Gliom und Sarkom, also um ein Gliosarkom im eigentlichen Sinne des Wortes. Der Primärtumor fand sich hier in der Marksubstanz des Kleinhirns und war weit in den vierten Ventrikel hineingewachsen, wo er zu einem Verschluß des Lumens geführt hatte. Dieser Tumor hatte einerseits eine diffuse verschieden stark ausgeprägte Infiltration des Subarachoidealraumes der Brücke und des Rückenmarkes mit Tumorzellen herbeigeführt, und andererseits multiple Metastasen in den Seitenventrikeln und im Zentralkanal des Halsmarkes verursacht. Die histologische Untersuchung ergab neben Stellen eines reinen Glioms, an denen auch färberisch Gliafasern nachgewiesen werden konnten und auch deutliche Rosettenbildungen auftraten, an anderen Stellen in großer Ausdehnung das Bild eines gewöhnlichen Rundzellensarkoms. Lahmeyer bezeichnet daher diese Geschwulstbildung gelegentlich der Publikation seiner beiden Fälle als glioblastisches Sarkom.

In der Pons lag der primäre Tumor bei einem Falle, den Löhe beschreibt. Ein 16jähriger Schüler erkrankte an Kopfschmerzen, Schwindel und Erbrechen; später traten Hirnnervenlähmungen und Hirndruckerscheinungen auf. Kurze Zeit vor dem Tode, der 4 Monate nach dem Krankheitsbeginn erfolgte, wurden die cerebellaren Störungen noch stärker, wozu noch mit Bewußtseinsstörungen verbundene Krampfanfälle kamen. Bei der Obduktion fand sich ein Gliosarkom der Pons, das sich nicht sicher abgrenzen ließ und im Zentrum eine haselnußgroße Erweichungshöhle aufwies. Die weichen Häute des Gehirns waren besonders an der Basis in der Gegend der Brücke, sowie auch im Bereiche des ganzen Rückenmarkes von diffusen Tumormassen durchsetzt. Der Primärtumor bestand histologisch aus ziemlich großen meist runden, zum Teil spindeligen Zellen, zwischen denen sich ein feines faseriges Stroma befand, dessen Charakter jedoch nicht näher beschrieben wurde. Eine scharfe Grenze des Tumors gegen das normale Gliagewebe konnte auch mikroskopisch nicht gefunden werden. Die diffuse Ver-

dickung der Leptomeningen wurde durch gleichartige Geschwulstzellen hervorgerufen.

Ein primärer Tumor im Rückenmark wurde, wie oben angegeben, 9 mal beobachtet.

Im Falle von Pels-Leusten handelte es sich um einen 22 Jahre alten Mann, dessen Erkrankung mit Schmerzen im Kreuz und in den Beinen begann. Lähmung beider Beine, sowohl motorische wie auch sensible, war der erste objektive Befund. Weiterhin machten sich Hirndrucksymptome mit Neuritis optica und Stauungspapille bemerkbar. Im letzten Stadium der Erkrankung, die nach $1\frac{1}{2}$ Jahren den Tod herbeiführte, traten meningitische Symptome in den Vordergrund, so daß die klinische Diagnose Meningitis cerebrospinalis gestellt wurde. Der Primärtumor saß in diesem Falle im Lendenmark und verbreiterte das Rückenmark in 6—7 cm Länge zu einer 3 cm breiten und 2 cm dicken Geschwulst; auf einem Querschnitt war die Zeichnung des Rückenmarkes an dieser Stelle nur noch andeutungsweise zu erkennen. Von diesem Tumor ausgehend waren die Leptomeningen des Rückenmarkes diffus und stellenweise höckerig-tumorartig infiltriert. Die stärkste Verdickung fand sich an der Dorsalseite des Lenden- und unteren Brustmarks; cranialwärts nahm sie immer mehr ab und war in den cerebralen Meningen nur als dünner undurchsichtiger Schleier nachweisbar. Histologisch war der Tumor durch die Variabilität der Zellen in Größe, Gestalt und Kernzahl sowie durch ein gliöses Faser- und Netzwerk und weiterhin durch sein infiltrierendes Wachstum als Gliom charakterisiert. Das infiltrierende Wachstum des Tumors war so deutlich ausgeprägt, daß der Verfasser von einer Symbiose zwischen Tumorzellen und nervösen Elementen spricht. Die diffuse Durchdringung der Leptomeningen zeigte den gleichen Bau und griff auch sekundär wieder auf die Rückenmarksubstanz über. Der klinische Verlauf rechtfertigte die pathologisch-anatomische Diagnose vollkommen, da ja als erste Symptome die Lähmungen als Zeichen des Ausfalles in der Rückenmarksubstanz und erst später die meningitischen Wurzelsymptome als Ausdruck für

die Beteiligung der Rückenmarkshäute an dem krankhaften Prozeß auftraten.

In dem Falle von Fränkel-Benda handelte es sich um einen 21jährigen Mann, der mit zunehmenden Lähmungserscheinungen beider Beine erkrankte; allmählich aufsteigende Degenerationssymptome kamen durch Paraplegien beider Arme zum Ausdruck. Unter zunehmendem Kräfteverfall erfolgte der Exitus 2¾ Jahre nach Krankheitsbeginn. Der Primärtumor hatte im unteren Dorsalmark über der Lendenanschwellung seinen Sitz, an welcher Stelle die Querschnittzeichnung vollkommen aufgehoben war. Von diesem Tumor aus wurden deutlich sichtbar die Leptomeningen ergriffen, die neben der diffusen Durchdringung zahlreiche knollenartige Verdickungen aufwiesen, wodurch die Medulla wiederum sekundär herdförmig komprimiert und deformiert wurde. Durch den typischen Bau der Zellen und ein faseriges Zwischengewebe, das einwandfrei von der Glia abstammte, wurde die Diagnose Gliom begründet. Die meningeale Geschwulstbildung glich dem Rückenmarkstumor in allen Teilen, und zwar auch in dem Auftreten von Hohlräumen, die mit einem dem Zentralkanal ähnlichen Epithel ausgekleidet waren. Diese Hohlräume entsprachen den von Rosenthal beschriebenen und als Neuroepithelioma gliomatosum mikrocysticum bezeichneten Tumoren. Ob es sich dabei um foetale Ependymverlagerungen handelte, oder ob der Tumor seinen Ausgang vom Epithel des Zentralkanals genommen hatte, vermochte nicht mit Sicherheit entschieden zu werden.

Roux und Paviot beschrieben ein „Neurogliom, das die linke Hälfte der grauen Substanz des Rückenmarks im unteren Cervikal- und obersten Dorsalmark erfüllte, die Maschen der Pia des ganzen Rückenmarks teils diffus infiltrierte, teils in Form einer Knötchenaussaat an den Wurzeln und der Cauda equina sich ausbreitete. Diese Knötchen faßten sie als Metastasen auf.“

Fischer beobachtete einen langgestreckten Tumor im Lumbal- und Sacralteil des Rückenmarks. Die Tumormasse war hier ebenfalls in die Meningen eingewuchert und infil-

trierte dieselben bis zur Hirnbasis. Nach Durchbrechung der Hirnhäute folgte die Geschwulstbildung den Spinalnerven und drang bis in die Wirbelkörper und den Bauchraum vor. Unabhängig von der meningealen Geschwulstbildung fanden sich echte Metastasen des Tumors in der Medulla oblongata und im Seitenventrikel. Nach dem histologischen Bau und dem Wachstum mußte der Tumor als sarkomatöses Gliom aufgefaßt werden.

Grund konnte einen 11jährigen Knaben untersuchen, bei dem zunächst eine Lähmung des rechten Armes eintrat. Nach allmählich zunehmenden Hirndrucksymptomen mit typischer Stauungspapille erfolgte der Exitus 5 Monate nach Krankheitsbeginn unter den Zeichen einer akuten Drucksteigerung. In diesem Falle fand sich im unteren Halsmark, und zwar in der rechten grauen Substanz ein zentraler Tumor, der sich nach oben und unten spindelförmig fortsetzte. In Höhe des 6. und 7. Dorsalsegments ging die Tumormasse des Vorderhorns direkt auf die Leptomeningen über, die sie diffus durchsetzte. Der leptomeningeale Tumor hatte oberhalb dieser Stelle das Rückenmark mantelartig vollkommen umhüllt und in Höhe des Marktumors mit den letzten Halsnerven die Dura durchbrochen, wo er extradural einen kirschgroßen Knoten bildete. Die tumoröse Verdickung der Leptomeningen fand sich unterhalb des Primärtumors vorwiegend an der Dorsalseite bis hinab zur Cauda equina und bildete an einzelnen Caudawurzeln bohnengroße Anschwellungen. Der Primärtumor zeigte auffallende Polymorphie der Zellen und Kerne und ein gliöses Maschenwerk. Histologisch war weiterhin das infiltrierende Wachstum bemerkenswert, mit dem der Tumor die linke Rückenmarkshälfte durchsetzte, wo jedoch die nervösen Elemente, wie auch in der rechten weißen Substanz, erhalten waren. Im peripheren Tumor der Leptomeningen waren die Tumorzellen größer aber gleichartiger gebaut. Gliafasern waren hier nur stellenweise deutlich nachweisbar. An der Grenze gegen das Rückenmark waren die Tumorzellen in zwei bis drei Reihen palisadenartig senkrecht zur Peripherie angeordnet. Auch histologisch war der Übergang des zentralen Tumors unter allmählicher Änderung

seines Charakters in die leptomeningeale Geschwulstbildung deutlich nachweisbar. Durch dieses Verhalten wurde der Tumor ebenfalls als Glioma sarkomatodes charakterisiert, welches zu einer diffusen Gliomatose der Leptomeningen geführt hatte.

Mees beschreibt bei einem 43jährigen Mann ein röhrenförmiges Gliom des Rückenmarks. Die Erkrankung zeichnete sich durch progressive Parese der Extremitäten und deutliches Hinaufrücken der Segmentsymptome aus. Kurz vor dem Tode, der 9 Monate nach Krankheitsbeginn erfolgte, traten ebenfalls Hirndrucksymptome mit Stauungspapille und Delirien auf. Der röhrenförmige primäre Tumor saß im mittleren Halsmark und griff von hier aus auf die Meningen über. Diese waren dadurch zu einem das Rückenmark in seiner ganzen Länge umgebenden caudalwärts abnehmenden Geschwulstmantel verdickt, so daß die Hals- und Lendenanschwellung äußerlich nicht mehr unterschieden werden konnten. Außerdem fanden sich zahlreiche hirsekorngroße Metastasen in der Pia, der Pons und der Medulla oblongata, sowie an der Basis des Großhirns und an den Wurzeln der Cauda equina. Die histologische Untersuchung des zentralen wie des peripheren Tumors ergab ein faserreiches Gliom, das von dem gliösen Gewebe der Substantia gelatinosa centralis und den Ependymzellen des Zentralkanals ausging. Besonders auffallend war in diesem Falle das Eindringen der Gliomzellen in die adventitiellen Räume der Gefäße.

Rütimeyer beobachtete einen 31jährigen Mann, dessen $^3/_4$ Jahre dauernde Erkrankung mit Lähmungserscheinungen in beiden Beinen begann, wozu später leichte Hirndrucksymptome traten. Die klinische Diagnose lautete hier: degenerative Neuritis und neurale progressive Muskelatrophie. Bei der Sektion fand sich ein ausgedehnter intramedullärer Tumor des Sakralmarks, der das Mark verbreiterte und dessen Struktur verwischte. Von diesem Tumor ausgehend waren die Leptomeningen des Rückenmarks besonders an der Dorsalseite diffus infiltriert. Die Verdickung der weichen Häute, die am Dorsalmark am stärksten war, nahm kranialwärts

allmählich ab und war an der Hirnbasis nur durch eine geringe Trübung ausgeprägt. Bei der histologischen Untersuchung wurden in dem Primärtumor zellreiche Gewebsmassen gefunden, die die weiße und graue Substanz des Rückenmarks in breiten Zügen oder in mehr diffuser Form infiltrierten. Die Tumorzellen hatten spindelige oder rundliche Form und zum Teil einen schmalen Protoplasmasaum; ihre Form und Abgrenzung war zumeist schwer zu bestimmen. Die Zellkerne zeigten eine bunte Mannigfaltigkeit; vorwiegend waren mittelgroße ovale oder auch längliche, bläschenförmige und chromatinreiche Kernformen vorhanden; aber auch atypische Formen waren in Gestalt von kleinen intensiv gefärbten spindeligen oder bizarr gedrehten Kernen neben großen und dunklen, oft unregelmäßig verklumpten und pyknotisch riesenzellartigen Gebilden nachweisbar. Das Zwischengewebe bestand aus sehr feinen, oft gewellten, sich kreuzenden und durchflechtenden Fasern, die die typische Gliafärbung annahmen. Dieser Tumor griff nur in den Seitensträngen und im Septum anterius nach Aufspaltung der Pialamellen in feinen Zügen auf die Leptomeningen über, die er in diffuser Weise mit den gleichen Zellen durchsetzte. Ein sekundäres Übergreifen des Tumors von der Leptomeninx auf die Medulla spinalis wurde nicht beobachtet. Es handelte sich demnach um ein Glioma sarkomatodes, das von der linksseitigen weißen Substanz des Sakralmarks seinen Ausgang genommen hatte.

Rütimeyer zitiert einen von Leszynski publizierten Fall, der mir im Original aber nicht zugänglich war, so daß er sich meiner Beurteilung entzieht. In diesem Falle handelte es sich um eine 49 Jahre alte Frau, bei der die Erkrankung mit ischiasartigen Wurzelschmerzen beginnend, nach 6 Jahren zu Sensibilitätsstörungen und nach weiteren 3 Jahren zu einer vollständigen Paraplegie beider Beine führte. Nach 9½ jähriger Dauer führte diese Erkrankung zum Tode. Es fand sich „ein taubeneigroßes Gliom im Sakralmark, von dem ausgehend die Duralscheide bis auf Conushöhe von stellenweise granulierten Tumormassen infiltriert war. Die Nerven der Cauda waren teils gegen die Dura gepreßt, teils vollkommen

vom Tumor umwachsen. Als Folge des Tumors wurde eine weit vorgeschrittene auf- und absteigende Degeneration der Rückenmarkssubstanz hervorgerufen".

Als letzten Fall dieser Gruppe möchte ich einen von Fränkel vorgetragenen Fall erwähnen, dessen histologischer Befund nicht vollkommen einwandfrei festgestellt werden konnte, der aber nach der Meinung des Autors doch als diffuse Gliomatose aufgefaßt werden muß. Es handelte sich hier um einen 33jährigen Mann, bei dem zunächst Lähmungserscheinungen der Rückenmuskulatur und später beider Beine auftraten. Nachdem sich noch Blasenstörungen bemerkbar gemacht hatten, trat der Tod bereits 8 Wochen nach Beginn der Erkrankung ein. In diesem Falle fand sich in der Mitte des Dorsalmarks ein unzweifelhafter Geschwulstherd. Die Leptomeningen der Basis des Großhirns waren stellenweise leicht, die der Medulla oblongata stärker verdickt. In Höhe des Halsmarkes fand sich eine markige Tumormasse der Leptomeningen, die die Medulla vollkommen komprimierte. Caudalwärts nahm die Tumordurchdringung der Meningen allmählich ab und bestand im Lendenteil und an der Cauda equina nur aus knotigen Verdickungen der weichen Häute. „Histologisch gehörte die Tumormasse der Pia zu den Gliosarkomen."

Als letzte Gruppe der Gliomatose der Leptomeningen wurden drei Fälle beschrieben, in denen sich kein Primärtumor im Zentralnervensystem fand und die daher von den Autoren als primäre diffuse Gliombildung in den weichen Häuten selbst betrachtet wurden.

Der erste derartige Fall stammt von Strümpel, der auf der Wanderversammlung der südwestdeutschen Neurologen in Baden-Baden (1897) über ein perimedullär ausgebreitetes Gliom berichtete. Der Fall sollte später ausführlich beschrieben werden; die Publikation ist jedoch in der Literatur nicht zu finden, was auch bereits von mehreren anderen Autoren festgestellt wurde. Ich muß mich daher auf die Angaben des Sitzungsberichtes stützen: „Es handelt sich um eine Neubildung, die von der Pia mater ausgeht und

das Rückenmark umgreift". Nach der damals gerade bekannt gewordenen Weigert'schen Färbemethode konnte die gliöse Natur des Tumors nachgewiesen werden, weshalb die Geschwulstbildung als perimedulläres Gliom aufgefaßt wurde.

Straßner berichtet über die Erkrankung eines 28jährigen Mannes, die zunächst mit rheumatischen Beschwerden und Wurzelsymptomen begann. Innerhalb weniger Tage entwickelte sich dann eine schlaffe Lähmung beider Beine sowie Störungen der Sensibilität, die allmählich bis zur Höhe der 7. Rippe aufstiegen. Später kam eine Lungentuberkulose hinzu, die 13 Monate nach dem Beginn der nervösen Störungen den Tod verursachte. Während die Meningen des Gehirns vollkommen normal gebaut waren, fand sich eine diffuse und knötchenförmige Verdickung der weichen Häute vom obersten Halsmark bis zur Cauda equina, die sie in dicke, feste Tumormassen eingehüllt erscheinen ließ. Die histologische Untersuchung ergab einen zellreichen Tumor, dessen Dichte an der Grenze des Rückenmarks am deutlichsten ausgeprägt war und nach der Peripherie zu abnahm. Die Geschwulstzellen und Kerne, die sich durch wechselnde Form und Gestalt auszeichneten, waren in ein dichtes Gewebe von parallel verlaufenden teils verflochtenen, teils wirbelartigen Fasern eingebettet, die sich durch ihre gelbe Färbung als Gliaelemente dokumentierten. Die Kerne waren stellenweise in halbkreisförmigen palisadenartigen Reihen zum Teil auch in Rosettenbildung angeordnet. Dieser leptomeningeale Tumor griff nach Durchbrechung der Pia im Brustmark, besonders im vorderen Längsspalt wie auch im Lendenmark, diffus auf die Medulla über, wo die faserige Interzellularsubstanz des Tumors in das Glianetzwerk überging. Straßner nimmt an, daß sich diese diffuse Geschwulstbildung aus einzelnen versprengten Gliazellen, wie sie in den weichen Häuten oder entlang den hinteren Wurzeln auch ohne Geschwulstbildung vorkommen können, entwickelt habe und kennzeichnet dadurch diese diffuse Gliomatose der weichen Rückenmarkshäute im Gegensatz zu den anderen Formen als hier primär entstandene. Das Vorhandensein von Gliazellen in den weichen Häuten ist in der Tat von Klebs

nachgewiesen worden, weshalb diese Erklärung Straßners durchaus verständlich sein kann.

Von der gleichen Anschauung geht Lahmeyer bei der Veröffentlichung seines Falles aus. Ein 36 Jahre alter Mann erkrankte mit Kopfschmerzen. Frühzeitig traten Hirndrucksymptome auf, die zur Stauungspapille und allmählicher Erblindung führten. Nach anfänglichen Hirnnervenlähmungen stellten sich später schlaffe Paresen sämtlicher Extremitäten ein. Unter zunehmender Apathie und Schwäche erfolgte der Exitus 9 Monate nach Beginn der Krankheit. Es handelte sich hier um eine diffuse Geschwulstbildung der Pia mater spinalis und cerebralis mit multiplen Geschwulstknoten in der Substanz des Zentralnervensystems. Der eine der Knoten lag im Brustmark und stand mit dem leptomeningealen Tumor in Verbindung, während der andere völlig isoliert im Gehirn unter dem Balkenknie saß, von wo er in Bohnengröße in das Septum pellucidum einwucherte. Der größte Teil der Tumorzellen wies tief dunkle Kerne variabler Form und Größe auf, andere größere hellere bläschenförmige Kerne. An den Zellen war nur vereinzelt ein Protoplasmaleib nachweisbar, dessen Fortsätze zu Fasern verjüngt waren. Die Tumorzellen lagen in einem teils sehr feinen, teils mehr bandartigen Maschen- und Netzwerk, dessen Fasern sich durch ihre Gelbfärbung nach Weigert-van Gieson als gliöse Elemente auswiesen. Der meningeale Tumor setzte sich zumeist durch eine Bindegewebslamelle scharf vom Rückenmark ab; nur im Brustmark griff er mit den linken hinteren Wurzeln auf die nervöse Substanz über und drang bis zum Hinterhorn vor. Der Tumor unter dem Balkenknie ließ eine diffuse Zellvermehrung mit gliöser Zwischensubstanz und an der Grenze Astrocyten erkennen. Nach ihrem Bau und Wachstum zu urteilen, wurde diese Geschwulstbildung als Glioma sarkomatodes im Sinne Borsts bezeichnet, wobei die multiple Knotenbildung durch Verlagerung versprengter Keime erklärt wurde.

In allen diesen Fällen steht also als besonderes Merkmal die diffuse Ausbreitung eines gliösen Tumorgewebes in den Leptomeningen im Vordergrund. Bei diesem Bild der

Gliomatose sieht man immer eine mehr oder weniger stark ausgebreitete in sich geschlossene Geschwulstbildung vor sich, die durch kontinuierliches Fortschreiten von einem primären Herd aus, mit dem sie in direkter Verbindung steht, ihre Entwicklung genommen hat. Man findet demnach das Prinzip des unizentrischen Geschwulstwachstums, worauf von Borst, Grund und anderen immer wieder hingewiesen wurde. Aus diesem Grunde muß für die Entstehung der diffusen Gliomatose der gleiche Ursprung angenommen werden wie für die isolierten Gliome des Zentralnervensystems. Es würde über den Rahmen dieser Arbeit hinausgehen, die verschiedenen Theorien der Ätiologie der Gliome kritisch zu betrachten. Nach der jetzt vorherrschenden Anschauung reicht die Anlage der Gliome wohl in die Embryonalzeit zurück. Man muß annehmen, daß embryonale Entwicklungsstörungen entweder zu einer Fehldifferenzierung der Neuroglia oder zu einer Gewebsversprengung geführt haben, wodurch, wie oben bereits erwähnt wurde, die primären diffusen Gliome der Leptomeningen zu erklären sind.

Außer dieser diffusen Form der Ausbreitung von Gliomen in den weichen Häuten gibt es jedoch auch eine echte Metastasierung von Gliomen des Zentralnervensystems in den Leptomeningen. Diese Fortpflanzung der Geschwulstzellen auf dem Wege des Liquors cerebro-spinalis ist wohl verständlich. In den oben mitgeteilten Fällen von Mees, Fischer und Schmincke findet man eine echte Metastasenbildung mit der diffusen Gliomatose kombiniert. Weiterhin beschreibt Michael ein hühnereigroßes Gliosarkom der unteren Hälfte des Wurmes und der Kleinhirnhemisphären, das sowohl zu einer Metastase im Lumbalmark, wie auch zu je einer hanfkorn- und linsengroßen Metastase in den Häuten des Hals- und Brustmarkes geführt hatte. Schäde schildert bei einem großen Gliom in den basalen Teilen des Großhirns, das den rechten Seitenventrikel durchsetzte und auch in das Kleinhirn hineingewuchert war, zahlreiche bis linsen- und bohnengroße, graurötliche, an der Außenseite der Pia sitzende Auflagerungen und Knötchen, die fest mit der Pia verwachsen waren, diese jedoch nicht durchbrachen.

Diese als Gliometastasen aufzufassenden Herde lagen, worauf bereits bei der Ausbreitung der diffusen Gliomatose hingewiesen wurde, an der Dorsalseite des Rückenmarks, während die Vorderseite fast vollkommen frei von Veränderungen war. Lemcke weist bei einem hühnereigroßen Gliom des Cerebellums auf zahlreiche auf oder in der Pia des Dorsal- und Lumbalteiles liegende derbe linsen- und erbsengroße flache weißgraue Knötchen hin, die nach ihrem histologischen Bau als Metastasen angesprochen wurden.

Konnte man in unserem Falle mit an Sicherheit grenzender Wahrscheinlichkeit die Diagnose einer diffusen Gliomatose bei einem Glioma malignum des Kleinhirns stellen, so gibt es zweifellos zahlreiche Fälle, in denen es noch schwieriger ist, die Geschwulstbildung von einer diffusen Sarkomatose mit einem Primärtumor oder einer Metastase im Zentralnervensystem zu unterscheiden. Kann man in derartigen Tumoren die spezifischen Glia- bzw. Bindegewebselemente mittels spezifischer Färbungen nachweisen, ist die Differentialdiagnose leicht zu stellen. Da einerseits das Vorkommen faserloser Gliome und Sarkome als Ausdruck der Gewebsunreife nachgewiesen ist, und andererseits die spezifischen Färbungen in manchen Fällen versagen, muß die Unterscheidung beider Geschwulstformen auf Grund des morphologischen Baues allein getroffen werden können. Was das Gliom im wesentlichen von dem Sarkom unterscheidet, sei daher kurz zusammengefaßt: Das Vorhandensein einer protoplasmatischen Grundsubstanz mit eingestreuten Kernen, ein meist undeutlicher Zelleib, eine ausgesprochene Polymorphie der Kerne, sowie der Nachweis von nervösen Elementen sowohl von Nervenfasern sowie auch von Ganglienzellen spricht für Gliom. Das Wachstum des Glioms erfolgt mehr infiltrierend, die nervösen Elemente auseinanderdrängend, so daß man Inseln von normalen und tumorös veränderten Partien sieht, die ohne scharfe Grenze ineinander übergehen. Das Sarkom wächst im Gegensatz dazu destruierend, scharf abgegrenzt von dem unveränderten Hirngewebe, was schon makroskopisch durch eine Erweichungszone in seiner Umgebung zum Ausdruck kommt. Nervöse Elemente finden sich

im Innern eines Sarkoms daher nie. Während also im Wachstum des Glioms und Sarkoms wichtige kaum zu übersehende Unterschiede bestehen, zeigt die Ausbreitung in den Leptomeningen keine wesentlichen Unterschiede, da diese ja allein durch die Eigenschaft des Ortes bedingt ist.

Die diffuse Sarkomatose ist in der Literatur wesentlich häufiger beschrieben worden als die diffuse Gliomatose. Dabei darf jedoch nicht übersehen werden, daß vielleicht, als man den Bau der Glia und ihrer Tumoren infolge der mangelhaften Untersuchungsmethoden noch nicht genügend kannte, manche Fälle von diffuser Gliomatose irrtümlich als Sarkomatose aufgefaßt worden sind. Einzelne Autoren wie Ströbe, Grund und Straßner haben darauf aufmerksam gemacht und derartige Irrtümer aufzuklären versucht. Soweit ich die Literatur übersehen kann, sind bisher 79 Fälle von diffuser Sarkomatose der weichen Häute des Zentralnervensystems nachgewiesen worden. Dabei sind sowohl Spindel- und Rundzellensarkome, wie auch Alveolär- und Angiosarkome und Endotheliome beschrieben worden. Auch eine Anzahl von primär in den Leptomeningen entstandener Melanosarkome ist in diese Zahl eingerechnet. Bei diesen Formen war zum Teil eine sichere Bezeichnung nicht immer möglich, da nicht in allen Fällen festzustellen war, von welchem Teil des Gefäß- und Bindegewebsapparates die Tumorentwicklung ihren Ausgang genommen hatte. Will man sich daher einen Überblick über das umfangreiche Material verschaffen, so teilt man die diffuse Sarkomatose am besten nach der Lokalisation des Primärtumors ein, wie das auch Lahmeyer bereits getan hat. Von diesem Prinzip ausgehend lasse ich anschließend ein kurzes Schema der einzelnen Gruppen mit der Anzahl der beobachteten Fälle folgen, während ich die ausführliche Übersicht am Schlusse dieser Arbeit, durch die Quellen- und Literaturangaben ergänzt, folgen lasse.

Wir haben also folgende Gruppen zu unterscheiden:

I. Primärtumor in den Leptomeningen
   a) 5 Fälle, in denen der Tumor in seiner ganzen Ausdehnung auf die Häute beschränkt war,

b) 22 Fälle, in denen ein sekundäres Übergreifen auf das Zentralnervensystem erfolgte, was zumeist entlang den Gefäßbahnen oder der pialen Septen stattfindet.

II. Primärtumor im Zentralnervensystem
a) Zentraler Tumor im Großhirn in 8 Fällen,
b) Zentraler Tumor im Kleinhirn in 16 Fällen,
c) Zentraler Tumor in der Pons und in der Medulla oblongata in 5 Fällen,
d) Zentraler Tumor im Rückenmark in 9 Fällen,
e) Mehrere Tumoren im Zentralnervensystem in 5 Fällen.

III. Primärtumor in der Dura in 3 Fällen.

IV. Metastatische diffuse Sarkomatose bei einem Primärtumor eines anderen Körperorganes, wobei der primäre Tumor zweimal in den Ovarien und je einmal im Knochen, in den Nieren, im Dünndarm und als Melanosarkom in der Haut saß.

Nach dem Bau und den vorherrschenden Zellformen handelte es sich
in 9 Fällen um ein Rundzellensarkom,
in 4 Fällen um ein Spindelzellensarkom,
in 2 Fällen um ein Alveolärsarkom,
in 4 Fällen um ein Angiosarkom,
in 16 Fällen um ein Endotheliom,
in 6 Fällen um ein Melanosarkom und
in 21 Fällen um ein Sarkom ohne nähere Bezeichnung des Charakters.

Ein deutlicher Unterschied zwischen diffuser Gliomatose und Sarkomatose kommt auch in der Dauer der Erkrankungen zum Ausdruck. Die diffuse Gliomatose nimmt nämlich zumeist einen wesentlich langsameren Verlauf als die diffuse Sarkomatose, was wohl durch das schnellere und bösartigere Wachstum der Sarkome zu erklären ist. So habe ich, vom Beginn der Erkrankung bis zum Tode gerechnet, bei 13 Fällen von Gliomatose eine mittlere Krankheitsdauer von 22 Monaten und bei 22 Fällen von Sarkomatose eine durch-

schnittliche Krankheitsdauer von $8\frac{1}{2}$ Monaten berechnet. In den klinischen Erscheinungen besteht zwischen beiden Tumorarten nur insofern ein Unterschied, als bei der diffusen Sarkomatose Ausfallssymptome von Seiten des Zentralnervensystems zumeist rascher und stärker zum Ausdruck kommen als bei der Gliomatose.

Die klinischen Erscheinungen sind in allen Formen und Arten der diffusen Geschwulstbildung der weichen Häute sehr großen Variationen unterworfen, so daß man ein einheitliches Krankheitsbild nicht aufstellen kann. Diese Variabilität ist wohl zu erklären durch die verschiedene Lokalisation des Primärtumors wie auch durch wechselnde Ausdehnung und Stärke der diffusen Ausbreitung, die ja durch Kompression oder Intoxikation des nervösen Gewebes ebenfalls zu schweren Schädigungen führen kann. So sehen wir in einem Teil der Fälle zunächst nur Symptome eines Hirntumors, und das sind wohl diejenigen, in denen der primäre Tumor im Zentralnervensystem lokalisiert ist, während in anderen Fällen reine meningitische Reizsymptome anzutreffen sind. Zwischen diesen beiden Extremen, die mehr oder weniger das Krankheitsbild beherrschen können, können jedoch Übergänge und das Ineinandergreifen dieser beiden Grundzüge zur Entwicklung kommen. Dies Zusammentreffen von Hirntumorsymptomen und spinalen Reizerscheinungen besonders der hinteren Wurzeln ist soweit als Charakteristikum der diffusen Geschwulstbildung aufzufassen, daß man bei Beobachtung derartiger Kombinationen immer an eine ausgebreitete Tumorwucherung in den weichen Hirnhäuten denken muß. Sonstige Veränderungen, die von einzelnen Autoren zum Teil zunächst als spezifisch für die diffuse Geschwulstbildung beschrieben wurden, haben einer eingehenden Kritik nicht standhalten können und können als differentialdiagnostisches Merkmal kaum herangezogen werden.

In unserem Falle wurde das Krankheitsbild durch die pathologisch-anatomische Diagnose vollkommen geklärt. Hier wurden die Krankheitserscheinungen von Hirndrucksymptomen beherrscht, die wohl durch die diffuse Ausbreitung der Geschwulstbildung in den Leptomeningen einerseits und durch

Zirkulationsstörungen, verursacht durch den primären Tumor im Wurm des Kleinhirns andrerseits hervorgerufen wurden. Die Kopfschmerzen, Stauungspapille und die allmählich zunehmenden Bewußtseinsstörungen, sowie die Krampfanfälle entsprechen vollkommen der langsamen und diffusen Ausbreitung des Prozesses in den Meningen. Daß dabei auch das Rückenmark und seine Häute ergriffen wurden, kommt im klinischen Verlauf, wenn auch nur vorübergehend, durch die Wurzelsymptome zum Ausdruck, die bei der Einlieferung des Kindes in die Klinik bestanden, aber sehr schnell vorübergingen und dann nur noch andeutungsweise auftraten. Auch die geringgradigen Herdsymptome, die in Störungen des Vestibularapparates bestanden, finden ihre Erklärung durch den Sitz des Tumors im Kleinhirn. Die mangelhafte Füllung der Hirnventrikel bei den beiden Encephalographien kann wohl dadurch erklärt werden, daß dieser primäre Tumor im Kleinhirn durch sein Wachstum zu Störungen der Kommunikation zwischen den Hirnventrikeln und dem Subarachnoidealraum geführt hat. Der Befund des Liquor cerebrospinalis, der außer der Drucksteigerung keine wesentlichen Veränderungen aufwies, ist in diesem negativen Sinne ebenfalls erklärt. Gelingt es so ohne weiteres, die klinischen Erscheinungen der Erkrankung durch die pathologisch-anatomische Diagnose zu klären, so muß doch zugegeben werden, daß es sicher außerordentlich schwierig, ja unmöglich war, die Diagnose intra vitam zu stellen.

Zum Schluß möchte ich nicht unterlassen, Herrn Prof. Dr. Gerlach meinen Dank für die gütige Überlassung des Materials und für die Übernahme des Referats auszusprechen. Desgleichen ist es mir ein Bedürfnis, Herrn Privatdozent Dr. Schaetz für die freundliche Anleitung und Unterstützung bei der Untersuchung der Präparate zu danken.

Übersicht über die Literatur der diffusen Sarkomatose der Leptomeningen.

I. Primärtumor in den Leptomeningen.

a) Tumor, beschränkt auf die Leptomeningen.

Ormerod: zit. Lubarsch-Ostertags Ergebnisse der allgemeinen Pathologie und patholog. Anatomie 9 I p. 258.

Hadden: Transactions Path. Soc. of London. 1885. ref. Lubarsch-Ostertag 9 I p. 526.

Holmsen: Utbrecht Sarkom i Riggmarvens tynee hinder. ref. Neurol. Centralblatt 1902.

Redlich: Zur Kasuistik und Diagnostik der diffusen Geschwülste der Pia mater. Jahrb. f. Psychiatrie u. Neurologie. 1905.

Virchow: Pigment und diffuse Melanose der Arachnoides. Virchows Archiv 16.

b) Sekundäres Übergreifen auf das Zentralnervensystem.

Ganguillet: Beitrag zur Kenntnis der Rückenmarkstumoren. Inaugural-Dissertation Bern 1878.

Schulz: Primäre Sarkomatose der Pia mater des Rückenmarks. Arch. f. Psychiatrie 16. 1885.

Coupland-Pasteur I: Two cases of diffuse sarkoma of the spinal pia mater. Brit. Med. Journ. 1887. Zit. Lubarsch-Ostertag 9 I p. 526.

Cramer: Multiples Angiosarkom der Pia mater spinalis. Inaug. Diss. Marburg 1888.

Schlesinger I: Beiträge zur Klinik der Rückenmarks- und Wirbeltumoren. Jena 1898.

Schroeder: Ein Fall von diffuser Sarkomatose des gesamten Gehirns und Rückenmarks. Monatsschrift für Psychiatrie und Neurologie 6. 1900.

Nonne: Über diffuse Sarkomatose der Pia mater. Zeitschr. für Nervenheilkunde 33.

Eppinger: Endotheliome der Meninx Pia mit Metastasen. Prager Vierteljahrsschrift für praktische Medizin 2.

Bartel: Ausgedehnte multiple primäre Tumorbildung der Meningen des Gehirns und Rückenmarks. Zeitschr. für Heilkunde 26.

Rach III u. IV: Über primäre Sarkomatose der inneren Häute des Gehirns und Rückenmarks im Kindesalter. Zeitschr. für Heilkunde. 1906.

Jakob: Kas. Beitrag zur Lehre von der diff. Sarkomatose der Meningen. Zeitschr. f. d. ges. Neurol. u. Psychol. 3.

Schaede I: Über diffuse Geschwulstbildung in der Pia mater. Inaug. Diss. Breslau 1908.

Markus: Ein Fall von diffuser Sarkomatose der Pia mater. Arch. f. Psychiatrie 51.

Haeger: Ausgebreitetes Endotheliom der inneren Meningen des Gehirns. Monatsschr. f. Psychiatrie u. Neurologie 30.

Lobeck: Beitrag zur Kenntnis der diff. Sarkome der Pia mater. Inaug. Diss. Leipzig 1901.

Kaiser: Über primäre diff. Sarkomatose der Leptomeningen. Zieglers Beitr. z. Pathologie u. path. Anatomie. 39.

Olivecrona: Ein Fall von Geschwulstbildung in den weichen Häuten des Zentralnervensystems. Virchows Archiv 217.

Lua: Diffuses Sarkom der Meningen. Neurol. Zentralbl. 31.

Schopper: Über primäre Melanosarkomatose der Pia mater. Frankfurter Zeitschr. für Pathologie. 1913.

Matzdorff I: Beiträge zur Kenntnis diffuser Hirnhautgeschwülste. Zeitschr. f. d. ges. Neurol. u. Psychiatrie 61.

Thorel: Ein Fall von primärem melanotischen Sarkom der Rückenmarksmeningen. Münchener Med. Wochenschrift. 1907.

II. Primärtumor im Zentralnervensystem.

a) Zentraler Tumor im Großhirn.

Westphal: Über multiple Sarkomatose des Gehirns und der Rückenmarkshäute. Arch. f. Psych. 26.

Weaver: Journ. of experim. med. Vol. III. 1898. Zit. nach Jakob.

Rindfleisch III: Über diffuse Sarkomatose der weichen Häute des Hirns und Rückenmarks. Zeitschr. f. Nervenheilkunde 26.

Ogle-Cyril: Transact. of. the path. soc. of London. Vol. L. 1899. Zit. nach Straßner.

Barnes I u. II: Diff. Sarkomatous Infiltration of the spinal pia mater. Brain 1905. Vol. 28 ref. Neurol. Zentralbl. 24.

Grünbaum: Allgemeine Sarkomatose der Pia mater. Deutsche Med. Wochenschr. 1906. p. 702.

Askanazy: Verhandlungen der Deutschen Path. Gesellschaft in Karlsbad 1905. Ref. Lubarsch-Ostertag 9 I p. 529.

b) Zentraler Tumor im Kleinhirn.

Ollivier: Traité des maladies de la molle épinière 1837. Zit. Lubarsch-Ostertag 9 I.

Turner: Path. soc. of London. Lancet 1885. Zit. Rach.

Richter: Über einen Fall von multiplem Sarkom der inneren Meningen. Prager Med. Wochenschr. 1886 Nr. 23.

Schataloff-Nikiforoff: Wjestnik Psychiatrii 1887. Zit. nach Busch.

v. Hippel: Ein Fall von multiplen Sarkomen des gesamten Nervensystems und seiner Hüllen. Zeitschr. f. Nervenheilkunde 2.

Busch: Ein Fall von ausgebreiteter Sarkomatose der weichen Häute des Zentralnervensystems. Zeitschr. f. Nervenheilkunde 9.

Nonne I: Sarkom des Kleinhirns mit multipler Sarkombildung in der Pia des Rückenmarks. Neurol. Zentralbl. Bd. 16 (Autoref.).

Rindfleisch II: siehe II a.

Rach I: siehe I b.

Batten, Frederik: Diffuse Sarkomatose of the brain and spinal cord. Proc. of the royal soc. of med. 1907. Zit. Kaiser.

Cassierer u. Levy I u. II: Zwei Fälle von flachen Hirntumoren. Zeitschr. f. d. ges. Neurol. u. Psych. 61.

Coupland-Pasteur II: siehe I b.

Stoerck: Melanosarkomatosis piae matris. Wiener klin. Wochenschrift. 1904.

c) Zentraler Tumor in der Pons und in der Medulla oblongata.

Harris: Brit. medic. Journ. 1887 und Brain 1886. zit. Lubarsch-Ostertag 9 I.

Makaritschew: Wratsch 1896. ref. Lubarsch-Ostertag 1898.

Pfersdorff: Zwei Sarkome der weichen Häute des Rückenmarks. Inaug. Diss. Straßburg 1900.

Bennet: Transact. of the clin. soc. of London 1885. Vol. 18. Lubarsch-Ostertag 9 I, S. 528.

Rosenblath: Geschwülste des Zentralnervensystems (Fall 9). Zeitschrift f. Nervenheilkunde 31,

d) Zentraler Tumor im Rückenmark.

Steiner: Über diffuse Sarkomatose des Rückenmarks. Inaug. Diss. Würzburg 1908.

Matzdorff II: siehe 1b.

Schulze: Fall von eigentümlicher Geschwulstbildung des Zentralnervensystems und seiner Hüllen. Berliner Klin. Wochenschrift 1880, Nr. 4.

Fox: Bristol. med.-chirurg. journ. 1883. Zit. nach Lahmeyer.

Bruns: Neurolog. Zentralblatt 1894 p. 281; 1895 p. 25.

Orlowsky: Sarkomatose des Rückenmarks. Neurol. Zentralblatt 1898, Bd. 17, p. 92.

Schlagenhaufer: Kas. Beitr. zur path. Anatomie des Rückenmarks. Arbeiten am Obersteiner Institut 7 p. 208.

Dufour: Diffuse sarkomatöse Meningitis mit Übergreifen auf das Rückenmark. Neurol. Zentralbl. 1905.

Bregman: Beitrag zur Klinik und zur operativen Behandlung der Rückenmarksgeschwülste. Zeitschr. f. Nervenheilkunde 31.

e) Mehrere Tumoren im Zentralnervensystem.

Lenz: Ein Fall von diff. Sarkombildung der Pia mater spinalis. Zieglers Beitr. z. path. Anat. u. Pathol. 19.

Schlesinger II: siehe Ib.

Pfersdorff: siehe IIc.

Rach: siehe Ib.

Hofmann: Fall von diffuser Sarkomatose der Rückenmarkshäute mit multiplen Geschwülsten im Gehirn. Journ. f. Psych. u. Neurol. 21.

III. Primärtumor in der Dura.

Sicard-Gy: Revue neurolog. 23. ref. Neurol. Zentralbl. 1909 p. 1092.

Kawashima: Über ein Sarkom der Dura mater spinalis etc. Virchows Archiv 201.

Schmiergeld: Bull. de la soc. anat. de Paris. 1908. Zit. nach Kaiser.

IV. Metastatische diffuse Sarkomatose bei Primärtumor eines anderen Körperorganes.

Müller: Inaug. Diss. München 1895.

Schütz: Beitrag zur Kenntnis der metastatischen diff. Sarkomatose der Hirnhäute. Monatsschrift f. Psychol. u. Neurol. 25.

Batten, F. E.: Sarkomata involving the spinal cord. Transaction of the path. soc. of London. Vol. 50. Zit. nach Stursberg.

Stursberg: Zur Kenntnis der metastatischen diffusen Sarkomatose der Meningen. Zeitschr. f. Nervenheilkunde 33.

Geipel: Sarkomatose der Meningen. Münchener Med. Wochenschr. 1906, S. 1183.

Berblinger: Melanosarkomatose. Virchows Archiv 219, S. 328.

Übersicht über die Literatur der diffusen Gliomatose der Leptomeningen.

Schupfer: Über einen Fall von Gliosarkom im rechten Schläfenlappen. Monatsschrift für Psychiatrie und Neurologie, Bd. 24.

Loewenberg I u. II: Über die diffuse Ausbreitung von Gliomen in den weichen Häuten des Zentralnervensystems. Virchows Archiv 230.

Schmincke: Zur Kenntnis der diffusen meningealen Gliome des Kleinhirns. Zeitschrift. f. d. ges. Neurol. u. Psych., Bd. 93.

Schmincke: Frankfurter Zeitschrift für Pathologie. 1915.

Löhe: Zwei Fälle von Metastasenbildung bösartiger Geschwülste in der Leptomeninx. Virchows Archiv 206.

Pels-Leusden: Zieglers Beiträge zur Pathologie und pathologischen Anatomie, Bd. 23, S. 59.

Fränkel-Benda: Zur Lehre von den Geschwülsten der Rückenmarkshäute. Deutsche Med. Wochenschrift. 1898.

Roux u. Paviot: Archives de neurologie. 1898. Zit. nach Loewenberg.

Fischer: Zeitschrift für Heilkunde, Bd. 22. Zit. nach Loewenberg.

Grund: Über die diffuse Ausbreitung von malignen Tumoren, insbesondere Gliosarkomen in den Leptomeningen. Zeitschrift für Nervenheilkunde 31.

Mees: Ein röhrenförmiges Gliom des Rückenmarkes mit röhrenförmigen Metastasen. Zeitschr. f. d. ges. Neurol. u. Psychiatrie 9.

Rütimeyer: Glioma sarkomatodes des Rückenmarks mit diffuser Gliomatose der Leptomeninx spinalis. Schweizer Med. Wochenschrift. 1920. Nr. 53.

Leszynski: Glioma of the cauda equina. New York Med. journ., Bd. 99. Zit. nach Rütimeyer.

Fränkel: siehe oben Fränkel-Benda.

Strümpel: Demonstration auf der Wanderversammlung südwestdeutscher Neurologen usw. 1897. Arch. f. Psychiatrie 29, S. 1004.

Straßner: Über die diffusen Geschwülste der weichen Rückenmarkshäute mit besonderer Berücksichtigung der extramedullären Gliomatose. Zeitschr. f. Nervenheilkunde 37.

Lahmeyer: Eine Geschwulstbildung im Gehirn und in den weichen Häuten des gesamten Zentralnervensystems. Zeitschrift für Nervenheilkunde 49.

Verzeichnis des Schrifttums, welches in der vorangegangenen Übersicht nicht enthalten ist.

Alzheimer: zit. nach Loewenberg.

Borst: Lehre von den Geschwülsten. 1902.

Borst: Geschwülste des Rückenmarks. Lubarsch-Ostertags Ergebnisse der Pathologie u. patholog. Anatomie 9 I.

Bruns: Die Geschwülste des Nervensystems. Berlin 1908.

Lemcke: Über Gliome im Cerebrospinalsystem und seinen Adnexen. Archiv für klinische Chirurgie 26.

Lewy, F. H.: Die Lymphräume des Gehirns, ihr Bau und ihre Geschwülste. Virchows Archiv 232.

Lubarsch: Sarkome und Endotheliome. Lubarsch-Ostertags Ergebnisse der Pathologie und pathologischen Anatomie. 1894.

Michael: Deutsche medizinische Wochenschrift 1902 (Demonstration).

Rosenthal: Zieglers Beiträge zur allgemeinen Pathologie und pathologischen Anatomie 23.

Saxer: Anatomische Beiträge zur Kenntnis der sogenannten Syringomyelie. Zieglers Beiträge zur allgemeinen Pathologie und pathologischen Anatomie 20.

Schlesinger: Die Syringomyelie. Leipzig-Wien 1902.

Stroebe: Über Entstehung und Bau der Gehirngliome. Zieglers Beiträge zur allgemeinen Pathologie und pathologischen Anatomie 62.

Stumpf: Zieglers Beiträge zur allgemeinen Pathologie und pathologischen Anatomie 51.

Lebenslauf.

Ich wurde am 2. Januar 1902 zu Schmiedeberg i. R. als Sohn des Bäcker- und Konditormeisters Reinhard Griepentrog und seiner Ehefrau Ida geb. Eckert geboren. Ich besuchte von Ostern 1908 bis Weihnachten 1910 die Volksschule zu Schmiedeberg, von Neujahr 1911 bis Ostern 1911 die Vorschule und von Ostern 1911 an die Oberrealschule zu Hirschberg i. Schl., die ich Ostern 1920 mit dem Zeugnis der Reife verließ. Vom Sommersemester 1920 bis zum Sommersemester 1922 studierte ich an der Universität Marburg Medizin und legte dort die ärztliche Vorprüfung ab. Vom Wintersemester 1922/23 setzte ich die klinischen Studien an der Universität Halle fort und bestand im Sommer 1925 das medizinische Staatsexamen. Nach Absolvierung des praktischen Jahres in der chirurgischen Universitätsklinik sowie in der medizinischen Universitätspoliklinik erhielt ich am 14. Oktober 1926 die Approbation als Arzt. Seither war ich in der Heilanstalt Weidenplan zu Halle und im Pathologischen Institut der Universität als Volontärarzt tätig und bin jetzt als Assistenzarzt im Krankenhause Bergmannstrost zu Halle angestellt.

Meine akademischen Lehrer waren: Anton, v. Auwers, Beneke, Budde, Clausen, David, Denker, Göppert, Grothe, Grouven, Grund, Gürber, Haasler, Harms, Hett, Hofmann, Hülse, Kochmann, Korschelt, Kutscher, Lindemann, Linnert, Löffler, Meyer, Nüßmann, Pönitz, Richarz, Schäfer, Schieck, Schmidt, Schulz, Sellheim, Sowade, Stieda, Stieve, Strecker, Take, Veit, Völcker, Volhard und Volkmann.

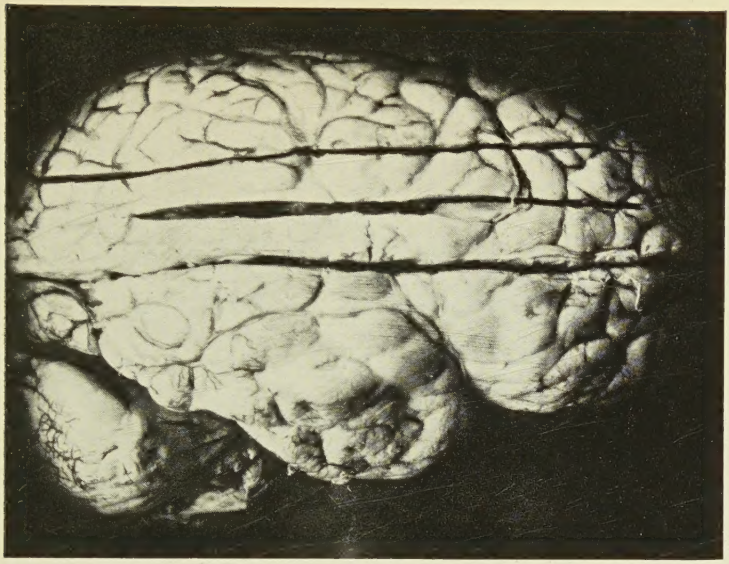

Abb. 1. Oberflächenphotographie der rechten Hirnhälfte.
Man sieht die seitlichen Teile des Kleinhirns und den Sulcus Sylvii mit den umgebenden Furchen und Windungen von der gleichmäßig weißen Tumorinfiltration durchsetzt. Die Grenze der intakten Hirnhäute gegen die Gliomatosis ist nicht ganz scharf.

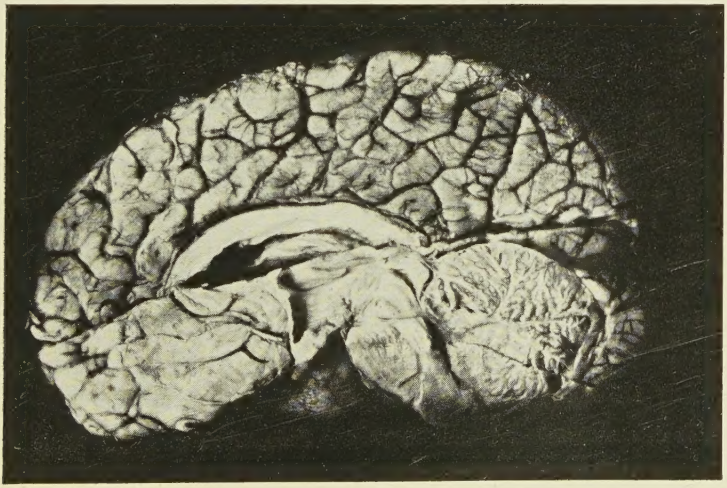

Abb. 2. Mediale Seite der rechten Hirnhälfte.
Man sieht an der Kante des Mantelspaltes, an der medialen Seite der basalen Stirnwindungen, etwas auch nahe dem vorderen Ende des Gyrus cinguli, und auf der Rückseite des Kleinhirns die Tumorinfiltration der weichen Häute. Auf dem Medianschnitt des Kleinhirns sieht man sie von der höchsten Stelle des Wurms in die Tiefe zu vordringen. Der Unterwurm ist vom primären Gliom eingenommen.

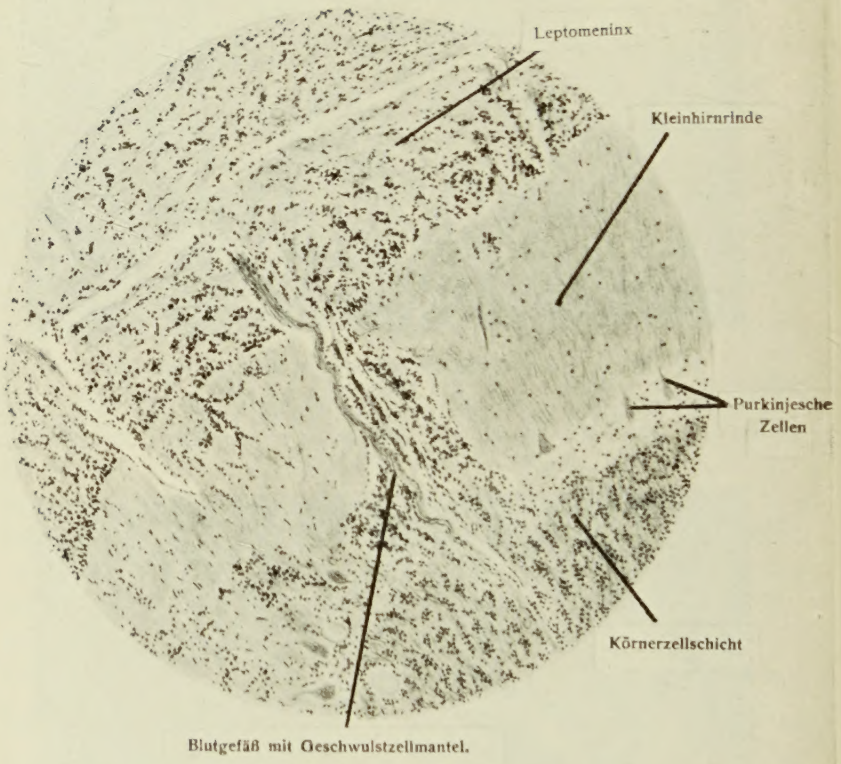

Abb. 3.

Mikroskopische Zeichnung eines Kleinhirnschnittes.

Man sieht den zellreichen Tumor längs der Gefäßscheiden in die Tiefe gegen die Purkinje'schen Ganglienzellen zu vordringen.

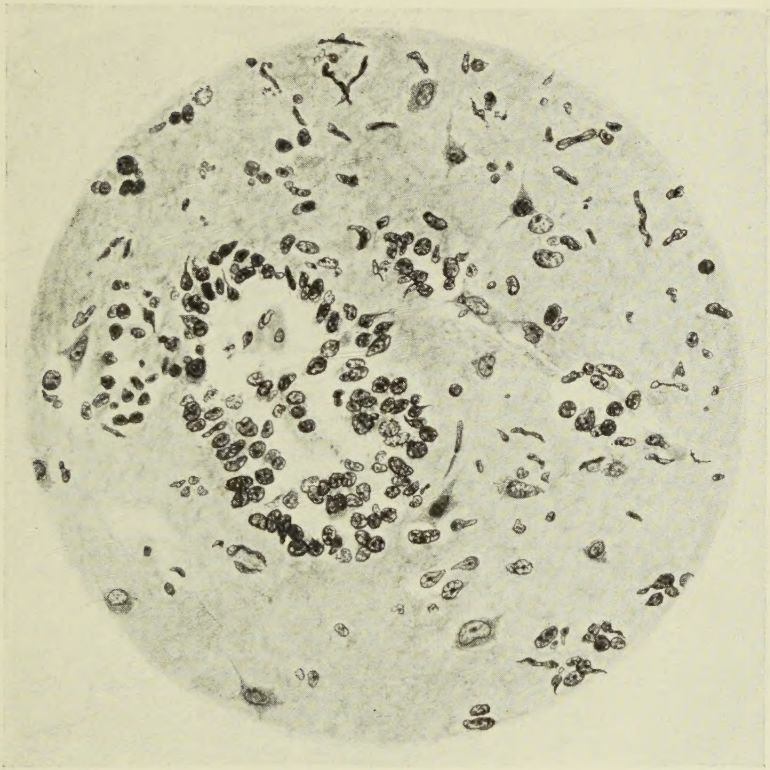

Abb. 4

Bild aus dem Kleinhirntumor selbst.

Zu sehen ist eine Rosettenbildung. Weiterhin enthält der Tumor auch noch ganglienzellähnliche Gebilde und eine Reihe verzerrter und länglicher Wanderzellen.

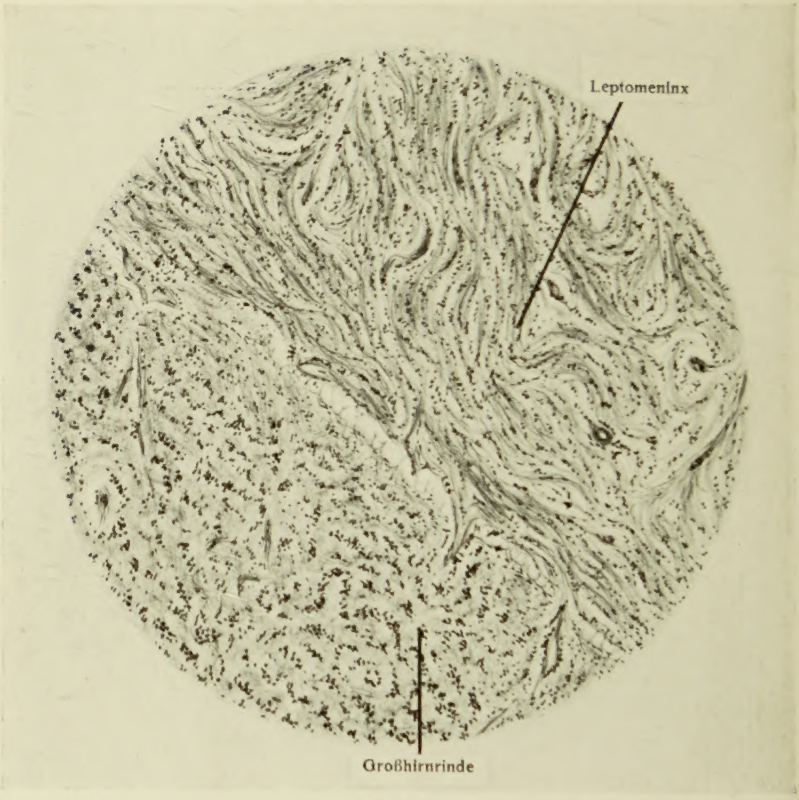

Abb. 5.

Schnitt aus dem Großhirn,

um die teilweise noch vorhandene Grenze zwischen der Gliomatosis der Meningen und dem gleichfalls diffus gliomatösen Gehirn zu zeigen. An manchen Stellen sieht man den Übergang in Form von Gefäßverbindungen; nach links oben ist der Übergang ein diffuser.